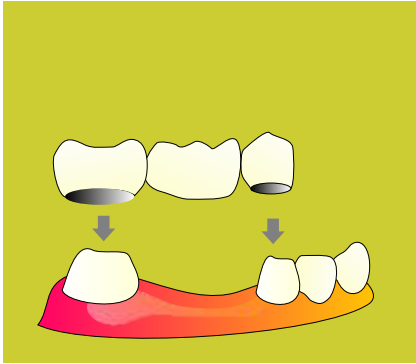
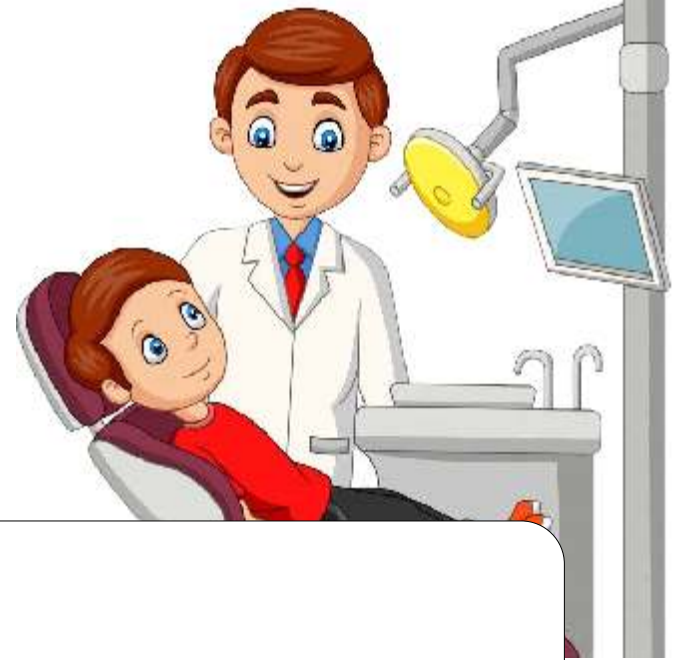
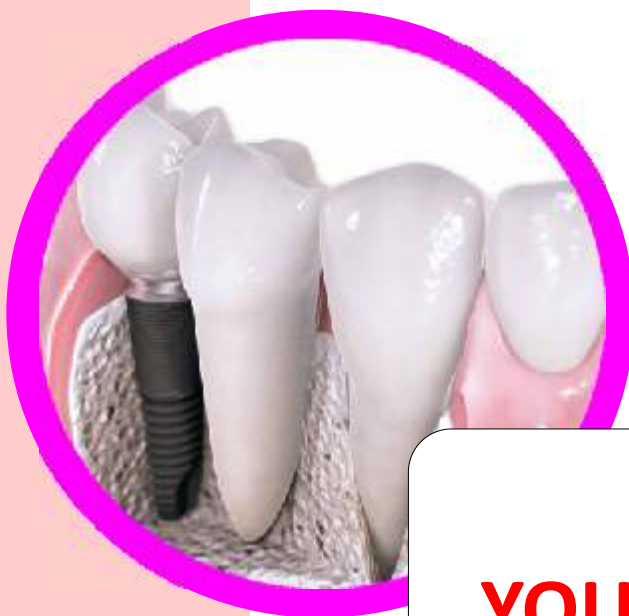
# Patient Information Manual



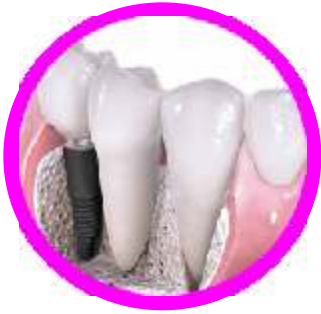## ദന്തചികിത്സ

ദന്തചികിത്സയെ കുറിച്ച് കൂടുതൽ അറിയൂ ...



**YOUR CLINIC DETAILS  
WILL BE ADDED HERE**

**YOUR CLINIC DETAILS  
WILL BE ADDED HERE**



# ദന്തചികിത്സ

ദന്തചികിത്സയെ കുറിച്ച് കൂടുതൽ അറിയൂ ...

**Rs.1900/-**

Designed & produced by

**SMART DOC®**

**www.smartdocposters.com**

**E-mail:info@smartdocposters.com**

**Ph:+91 9846244680**

Disclaimer note:

This edition is meant solely for spreading dental treatment awareness among the public. The views expressed do not necessarily reflect those of the publisher. No responsibility is assumed by the publisher for any injury or damage to persons or property as a matter of products liability, negligence or otherwise, or from any use of operation of any methods, products instruction or ideas contained in the material herein. Due to the rapid advances in Medical & Dental science, we recommend that the independent verification of diagnosis and drug dosages should be made.

Issued in interest of Public Dental Awareness



WATER MARK

WATER MARK

# വെളിച്ചം

# അപ്പോയിന്റ്മെന്റ്

## കൃത്യസമയം പാലിക്കുക

1 മിക്ക ദന ചികിത്സാരിതികളും അധികം സമയമെടുക്കുന്നതുകൊണ്ട്, താങ്കളുടെ ചികിത്സാസമയത്തിന് ഡോക്ടറുമായി സമയം ഉറപ്പിച്ച്കൊണ്ടുനിൽക്കുക.

2 ഈ നിശ്ചിത സമയം കൃത്യമായി പാലിക്കുക. അല്ലെങ്കിൽ... അത് നിങ്ങളുടെ... മറ്റുള്ളവർക്കും അസൗകര്യമായി തീരും....

3 പല്ലിൽ കടലിടലുകൾ, നിരന്തരമായ പല്ലുകളെ ശരിയായ രീതിയിൽ ശുദ്ധീകരിക്കുക. ഓർത്തോഡന്റിക് ചികിത്സയ്ക്ക് വിധേയരാകാൻ സമയം ഉറപ്പിച്ച്കൊണ്ടുനിൽക്കുക. ഉറപ്പായ ഡോക്ടർ പറയുന്ന സമയം പാലിക്കുക. സമയം വെളിച്ചം കൊണ്ടുവരുന്ന ചികിത്സാപദ്ധതികൾ ഇല്ലാതാക്കുന്നതിനു വരാം.

www.smartdocposters.com

www.smartdocposters.com

WATER MARK

WATER MARK

# ഓർമ്മിയിടുക! കൃത്യസമയം! കൃത്യ തീയതി പാലിക്കുക!

# Normals

## BLOOD VALUES

### Red Blood Cells (RBC)

#### Erythrocytes (RBC)

Male - 4.4 – 5.7<sup>6</sup> X 10/mm<sup>3</sup>

Female - 4.0 – 5.2<sup>6</sup> X 10/mm<sup>3</sup>

#### Hemoglobin

Male -14.0 – 17.4 g/dL

Female -12.3 – 15.7 g/dL

#### Erythrocyte Sedimentation Rate (ESR Westergren)

Male - <6 mm/h

Female- <10 mm/h

### White Blood Cells (WBC)

White Blood Cell Count -4.0 – 10.0 X 10/mm<sup>3</sup>

#### WBC Differential Count

Segmented Neutrophils - 45 – 75%

Lymphocytes -16 – 46%

Monocytes - 4 – 11%

Band neutrophils - 0– 5%

Eosinophils - 0– 8%

Basophils - 0– 3%

#### Coagulation

Bleeding Time - <9 min

Clotting Time - 5 – 15 min

### Platelet Count

(Thrombocytes) -130 – 400 X 10/mm<sup>3</sup>

### Blood Pressure

(Systolic / Diastolic) 140 / 90 mm.Hg.

### Respiration Rate (RR)

12 breaths per minute

### Heart Rate (HR) or Pulse

60 – 80 beats per minute

### Body Temperature

36.5 – 37.5 ° C

## BLOOD CHEMISTRY

Albumin -3.5 – 5.0 g/dL

Alkaline phosphatase -35 – 100 U/L

Ammonia - 20 – 70 ig/dL

Serum Bilirubin - 1.5 mg/dL

Blood Urea Nitrogen(BUN) - 7– 22 mg/dL

Cholesterol-total - 200 mg/dL

Cholesterol-LDL - < 77.3 mg/dL or > 50%

Cholesterol-HDL -< 40 mg/dL

Triglyceride-< 195 mg/dL

Copper - 70 – 155 ig/dL

Serum Creatinine

Male - 0.8 – 1.4 mg/dL

Female- 0.56 – 1.0mg/dL

Folic Acid (Folate) - 3 – 16 ng/mL

Glucose, fasting -59 – 105 mg/dL

Glucose, postprandial -120 mg/dL

Iron -60 – 178 ig/dL

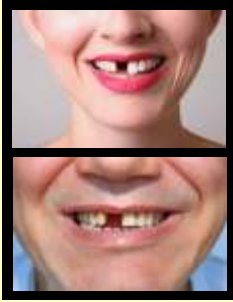
Lactic Acid -9 – 16 mg/dL

Magnesium serum -1.82 – 2.31 mg/dL

Sodium -135 – 145 mEq/L

Potassium -3.5 – 5.0 mEq/L

Vitamin B12(Cyanocobalamin) -100-700 pg/mL



# ചെയ്യപ്പെട്ട പല്ലിന്റെ സ്ഥാനത്ത് കൃത്രിമ പല്ലുകൾ വെച്ചില്ലെങ്കിൽ സംഭവിക്കാം ...

1

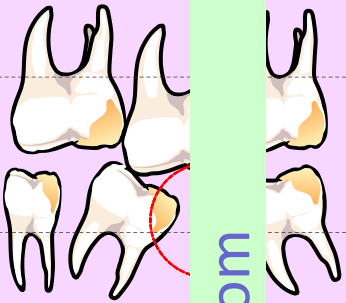


പല്ലുകൾ ഇല്ലാത്തതിനാൽ ഭക്ഷണം ദുർബ്ബലമായ രീതിയിൽ ചവയ്ക്കുവാനുള്ള ശേഷിമുട്ട് അനുഭവപ്പെടുന്നു.



ഇത് ഭഹനകേടിനും വയറ്റിലെ മറ്റ് പ്രശ്നങ്ങൾക്കും കാരണമാകുന്നു.

2




നീക്കം ചെയ്യപ്പെട്ട പല്ലിന്റെ വിടവിലേക്കു ആരോഗ്യമുള്ള ബാക്കി പല്ലുകൾ നീങ്ങുന്നു.

ഇത് കാരണം പല്ലുകൾ ഇളകുന്നു.

ഭാവിയിൽ... ഒന്നിൽ കൂടുതൽ പല്ലുകൾ എടുത്തു കളയുകയെ വഴിയുള്ളൂ.

3

പല്ലുകൾ ഇല്ലാത്തതിനാൽ കവിളുകൾ പൊങ്ങപായകൂടുതൽ തോന്നിപ്പോകുന്നു.



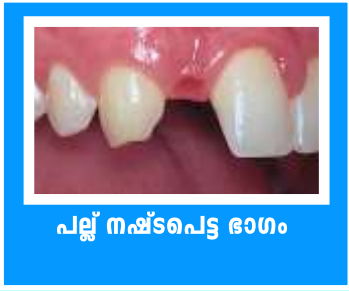4



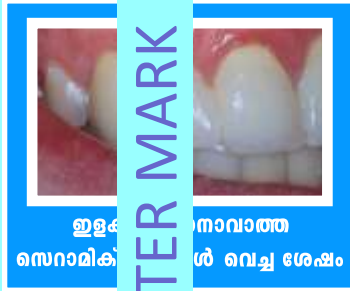ഉച്ചാരണ സ്പന്ദനങ്ങൾ നഷ്ടപ്പെടുന്നു.

പല്ലെടുത്തു മുൻപ് ആഴ്ച കഴിഞ്ഞ് (അല്ലെങ്കിൽ ഡോക്ടർ നിർദ്ദേശിക്കുന്ന സമയത്ത്) ആരോഗ്യകരമായ കൃത്രിമ പല്ലുകൾ വയ്ക്കാവുന്നതാണ്.

പല്ലു വയ്ക്കുവാൻ താമസം ചെയ്യരുത്. നല്ല നഷ്ടപ്പെട്ട ഭാഗം ഇളകിപ്പോകുന്നതിനും നവോത്ഥാപനം ചെയ്യുന്നതിനും സൗകര്യം നൽകുന്നതിനും വേണ്ടി പല്ലുകൾ വയ്ക്കുവാൻ ബുദ്ധിമുട്ടുകയും ചെയ്യുന്നു.

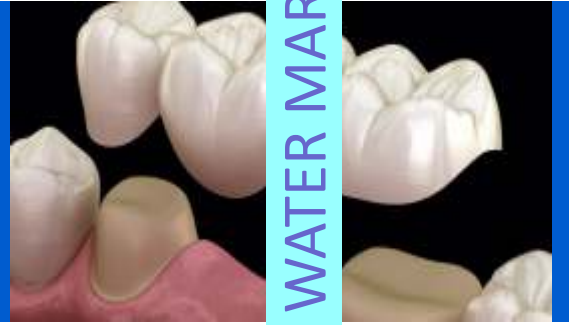

പല്ല് നഷ്ടപ്പെട്ട ഭാഗം



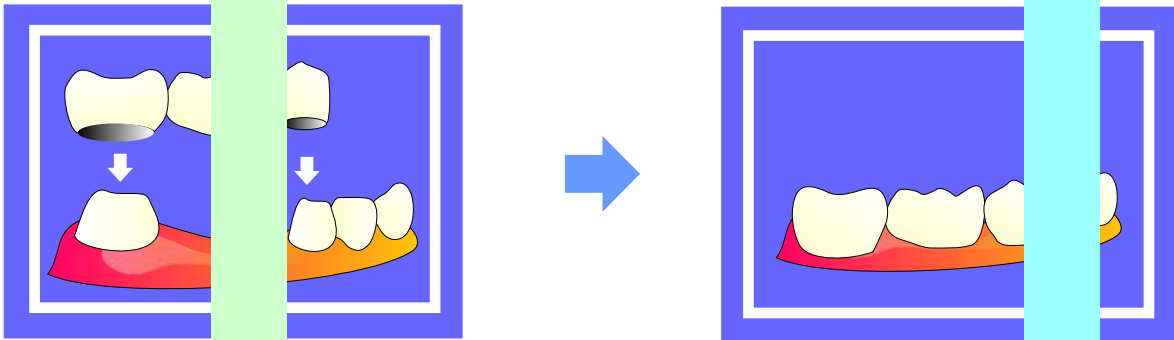
ഇളകിപ്പോകുന്നതിനും നവോത്ഥാപനം ചെയ്യുന്നതിനും സൗകര്യം നൽകുന്നതിനും വേണ്ടി

# ഉറപ്പിച്ചു നൽകാവുന്ന സിറാമിക് ദന്തങ്ങൾ



## Ceramic Crown & Bridge

സെറാമിക് കൂമ്പിമ പല്ലുകൾ എങ്ങനെ ഉറപ്പിച്ചു നൽകുന്നു?

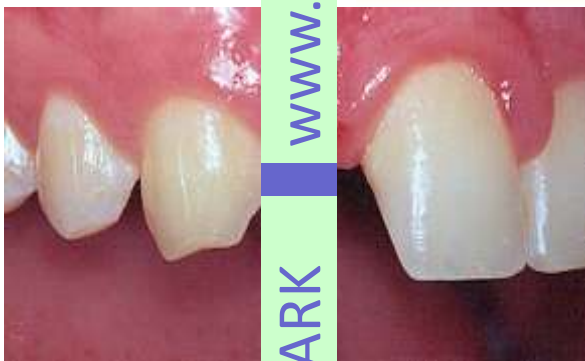

പല്ലു നഷ്ടപ്പെട്ട ഭാഗത്തെ പല്ലിന് വശവുമുള്ള പല്ലുകൾ തൃക്കോണാകൃതിയിൽ തയ്യാറാക്കിയിട്ടുണ്ടാകുന്നു.

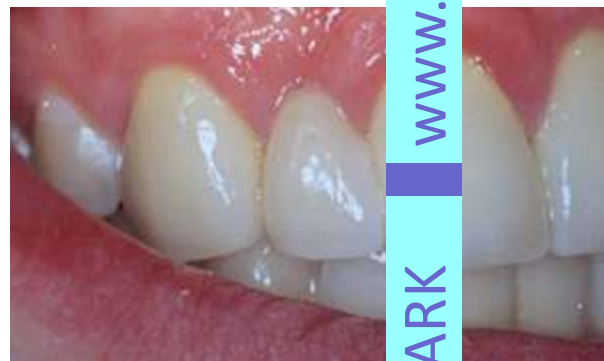തയ്യാറാക്കിയ സെറാമിക് തൂണുകൾ ഇതിലെക്കു ഡെന്റൽ സിമെന്റ് ഉപയോഗിച്ച് ഇടിക്കുന്നു.

ഇവ കൂമ്പിമ പല്ലുകൾക്ക് ശക്തവും ദീർഘകാലം നിലനിൽക്കുന്നതുമാണ്.

യഥാർത്ഥ പല്ലുകളുടെ അതേ നിറം ഉള്ളതിനാൽ, ഇത് കൃത്രിമ പല്ലുകളായി തോന്നുകയല്ല.



പല്ലു നഷ്ടപ്പെട്ട ഭാഗം



ഇളക്കി മാറ്റാനാവാത്ത സെറാമിക് കൃത്രിമ പല്ലുകൾ വെച്ച ശേഷം

# ZIRCONIA

സിർകേറാണിയ

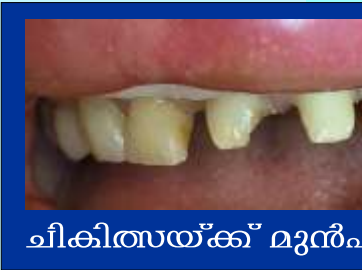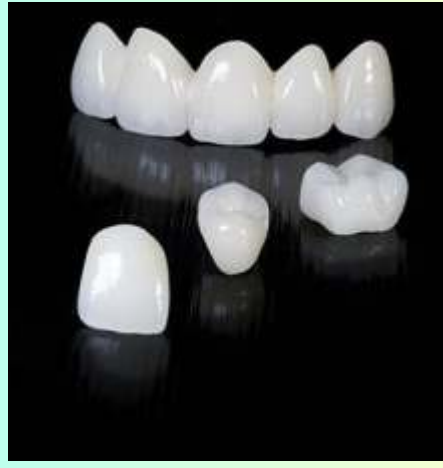CERAMIC CROWN & BRIDGE  
FIXED DENTURES WITHOUT METAL

ഉള്ളിൽ ലേപനം ഇല്ലാത്ത

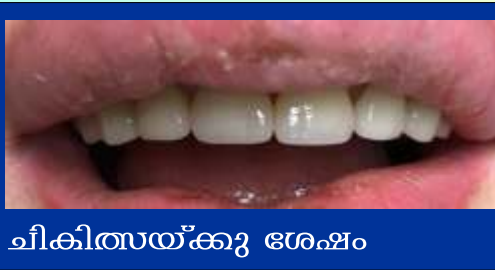സിറാമിക് ദന്തങ്ങൾ

WATER MARK

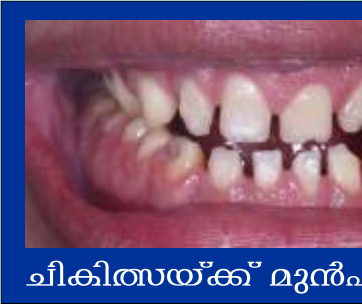WATER MARK



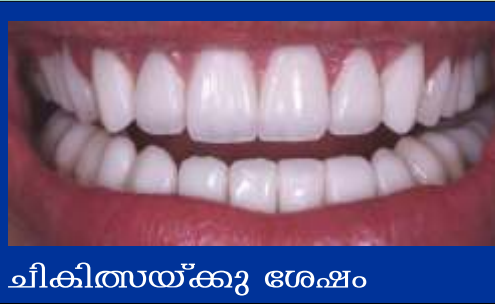
ചികിത്സയ്ക്ക് മുൻപ്



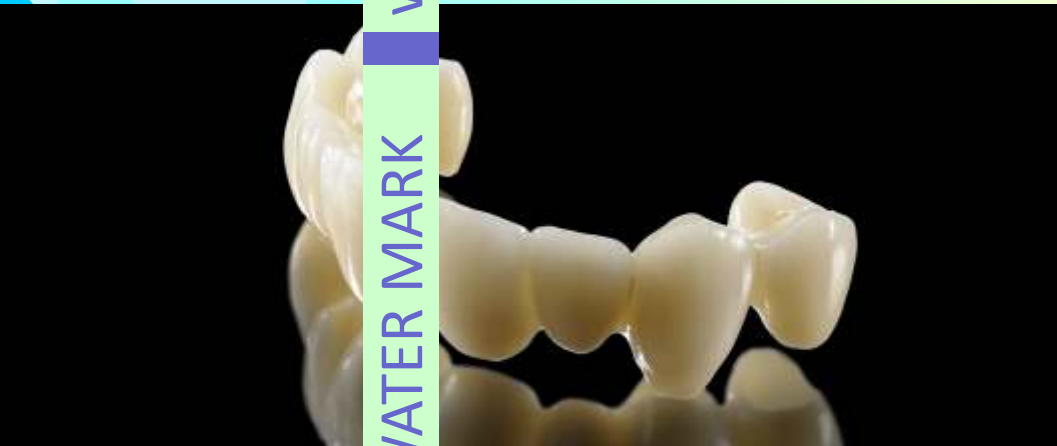ചികിത്സയ്ക്കു ശേഷം



ചികിത്സയ്ക്ക് മുൻപ്



ചികിത്സയ്ക്കു ശേഷം



www.smartdocposters.com

www.smartdocposters.com

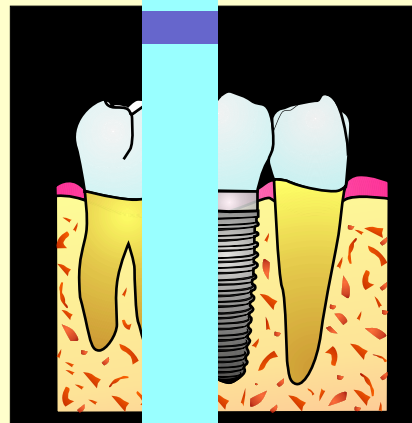
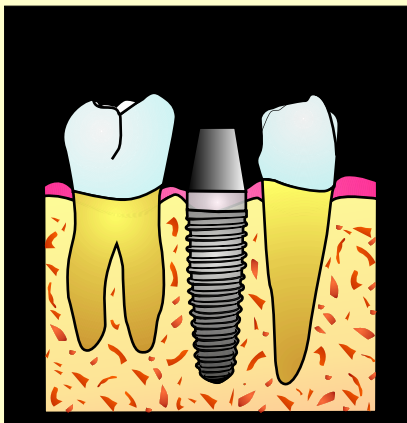
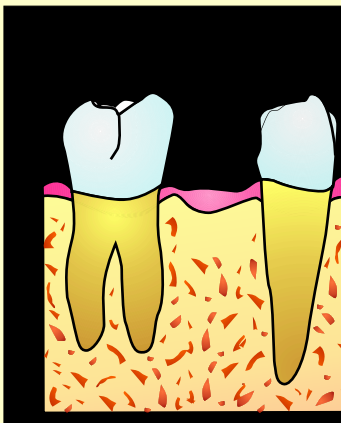
WATER MARK

WATER MARK

ഉറപ്പിച്ചു വയ്ക്കുന്ന രീതിയിലുള്ള ദന്തങ്ങളിൽ ഏറ്റവും ആധുനികമായ ചികിത്സാ രീതിയാണ്

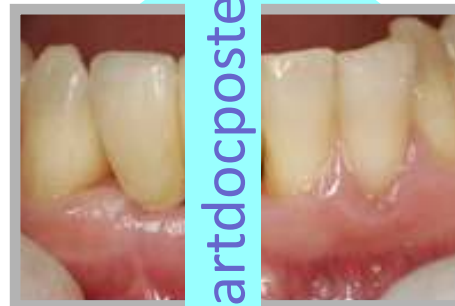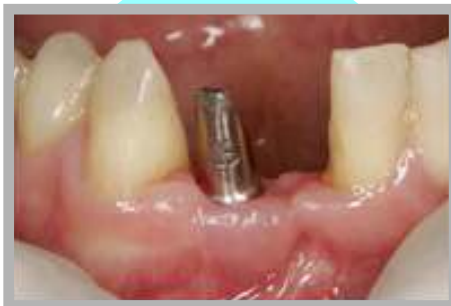# വെൻ്റൽ ഇംപ്ലാന്റുകൾ

Dental Implants



ഒരു ചെറിയ ഓപ്പറേഷനിലൂടെ ടൈറ്റാനിയം സ്ക്രൂ (Titanium Screw), താടിയെല്ലുകളിൽ പിടിപ്പിക്കുന്നു. അവയുടെ അഗ്രങ്ങൾ മോണയിൽ, പല്ലു വയ്ക്കേണ്ട ഭാഗത്ത് ചെറിയ കുറ്റികളായി തള്ളിയിരിക്കുന്നു.

ചില ദിവസങ്ങൾ കഴിഞ്ഞ്, ഈ കുറ്റികളിലോടൊത്ത് ദന്തങ്ങൾ ഉറപ്പിച്ചു വയ്ക്കുന്നു.



ഇവ ഏറ്റവും കൂടുതൽ ഉപയോഗിക്കുന്നതായുള്ളതും, ഗുണമേന്മയുള്ളതും, നല്ല രീതിയിൽ നിലനിൽക്കുന്നവയുമായ അത്യാധുനിക രീതിയിലുള്ള ദന്തങ്ങളാണ്.

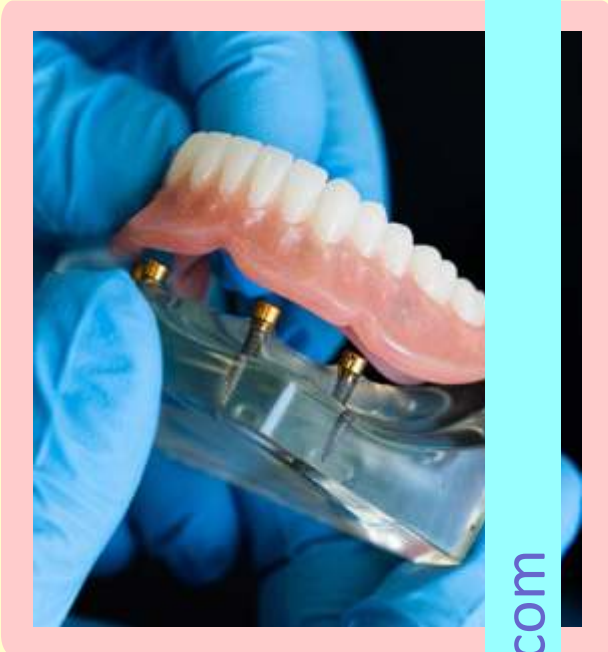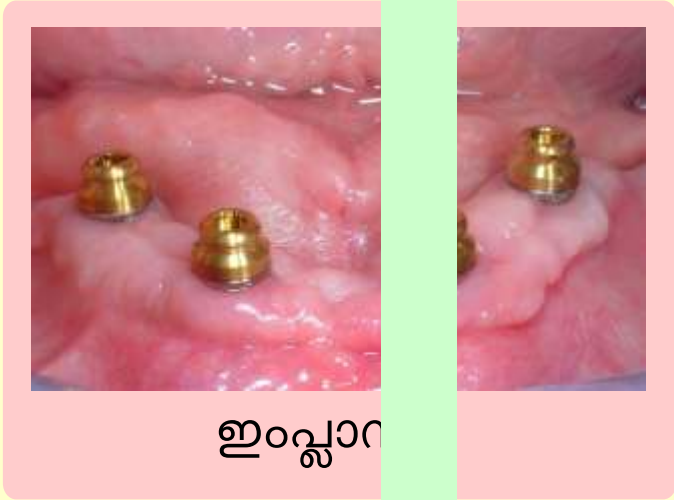എത്ര കട്ടിയുള്ള ക്ഷണപദാർത്ഥങ്ങളും ചവയ്ക്കുവാൻ സാധിക്കുന്നു.



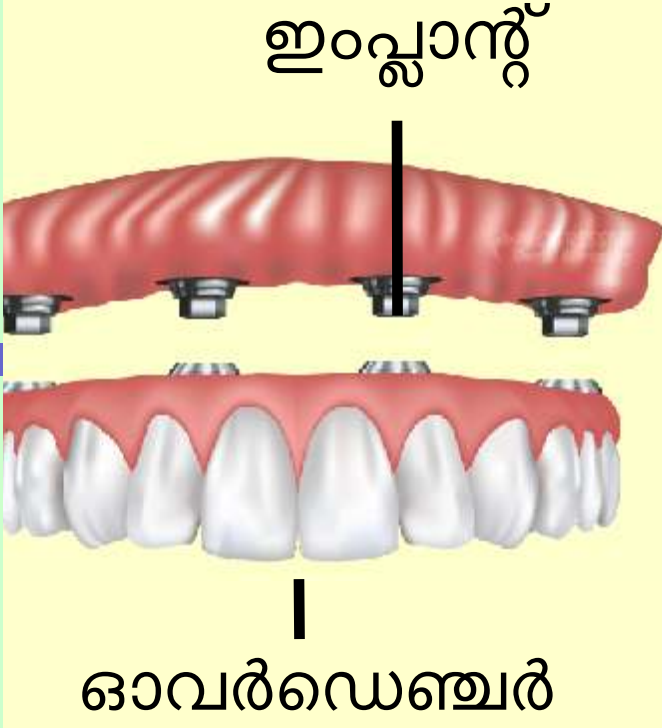ഉപയോക്താവിന് ഓവർഡെഞ്ചർ ഓവർഡെഞ്ചർ ഓവർഡെഞ്ചർ എടുത്തു മാറ്റാവുന്ന

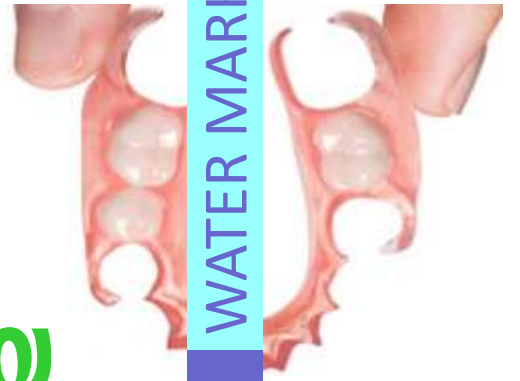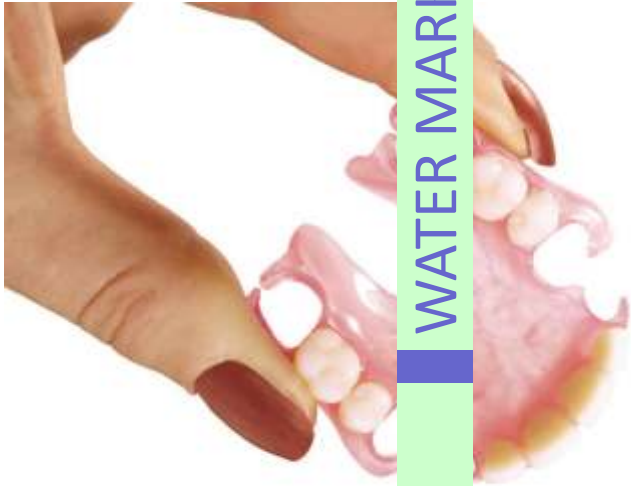**ഇംപ്ലാന്റ് ഓവർഡെഞ്ചർ OVER DEPENDURES**

ഇവ താടിയെല്ലിൽ മാപിച്ചിരിക്കുന്ന ഡെന്റൽ ഇംപ്ലാന്റുകളിൽ ഉറപ്പിച്ചു വയ്ക്കുന്നു.



ഇത് സാധാരണ അക്രിലിക് ദന്തങ്ങളേക്കാൾ സ്ഥിരതയുള്ളതും സുഖമുള്ളതുമാണ്.



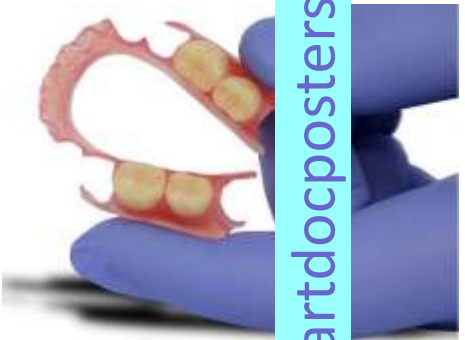
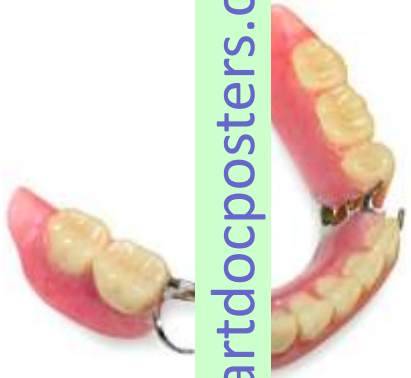
# മയമുള്ള മുദുവായ ഫ്ലെക്സിബിൾ വയ്‌പ്പു പല്ലുകൾ

## Flexible Dentures

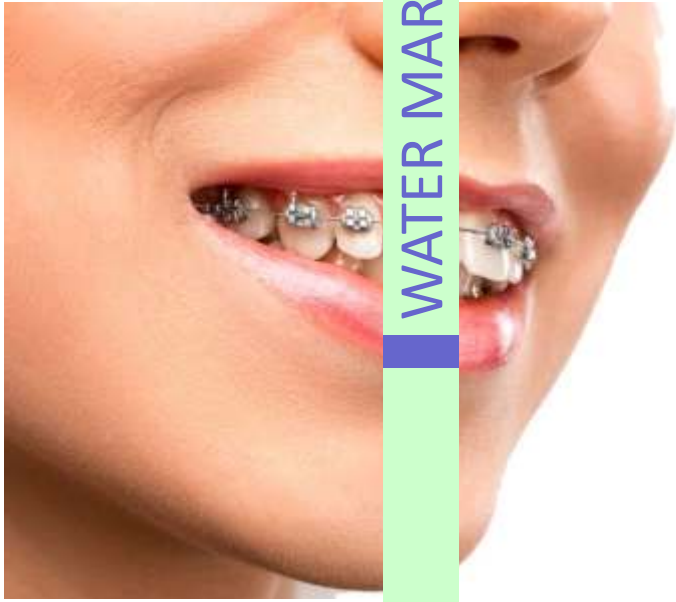കട്ടിയുള്ള അക്രിലിക് വയ്‌പ്പു പല്ലുകൾ

മയമുള്ളതും ഫ്ലെക്സിബിളും ആയ വയ്‌പ്പു പല്ലുകൾ



- 1 അക്രിലിക് വയ്‌പ്പു പല്ലുകൾ കട്ടിയുള്ളതിനാൽ, ഇതുമായി പൊരുത്തപ്പെടാൻ എടുക്കുന്നു. ശരം ഒരു മാസം
- 2 കട്ടിയുള്ളതും മുർച്ചയേറിയ മോണയും നാക്കും മുറിയുവാനും ഉള്ളതിനാൽ സാധ്യതയേറേയാണ് .
- 3 സംസാരിക്കുമ്പോഴും ചവയ്ക്കാനും പല്ലുകൾ ഇളകി വരാനുള്ള സാധ്യതയേറേയാണ് .
- 4 താഴെ വീണാൽ പൊട്ടുവാനുള്ള സാധ്യതയേറേയാണ് .
- 5 ചില അക്രിലിക് വയ്‌പ്പു പല്ലുകൾ ഘടിപ്പിക്കുവാൻ കൊളുത്തുന്ന പല്ലുകളുമായി യോജിക്കുന്നു.
- 6 കട്ടിയുള്ളതിനാൽ മോണയ്ക്കും ക്ഷതവും തേയ്മാനവും സംഭവിക്കുന്നു. (ക്രമേണ)

- മയമുള്ളതും ചവയ്ക്കുമ്പോൾ മോണയ്ക്ക് വളയുന്നതുമായതിനാൽ വളരെ പെട്ടെന്നു ഇതുമായി പൊരുത്തപ്പെടാൻ സാധിക്കുന്നതുമാണ് .
- ഒട്ടും തന്നെ കട്ടിയില്ലാത്തതും മുദുലവും ആയതിനാൽ മോണയും നാക്കും മുറിയുവാനുള്ള സാധ്യത കുറവാണ് .
- ഇളകി വരാനുള്ള സാധ്യത വളരെ കുറവാണ് .
- താഴെ വീണാൽ പൊട്ടില്ല.
- ഫ്ലെക്സിബിൾ ആയ വയ്‌പ്പു പല്ലുകളിൽ ഘടിപ്പിക്കാനുള്ള സാധ്യതകൾ ഇല്ല.
- മുദുവായതിനാൽ മോണയ്ക്കും ക്ഷതവും തേയ്മാനവും സംഭവിക്കില്ല.



നിര തെറ്റിയ പല്ലുകൾ ശരിയാക്കാനുള്ള

# ഓർത്തോഡോൺട്രിക്

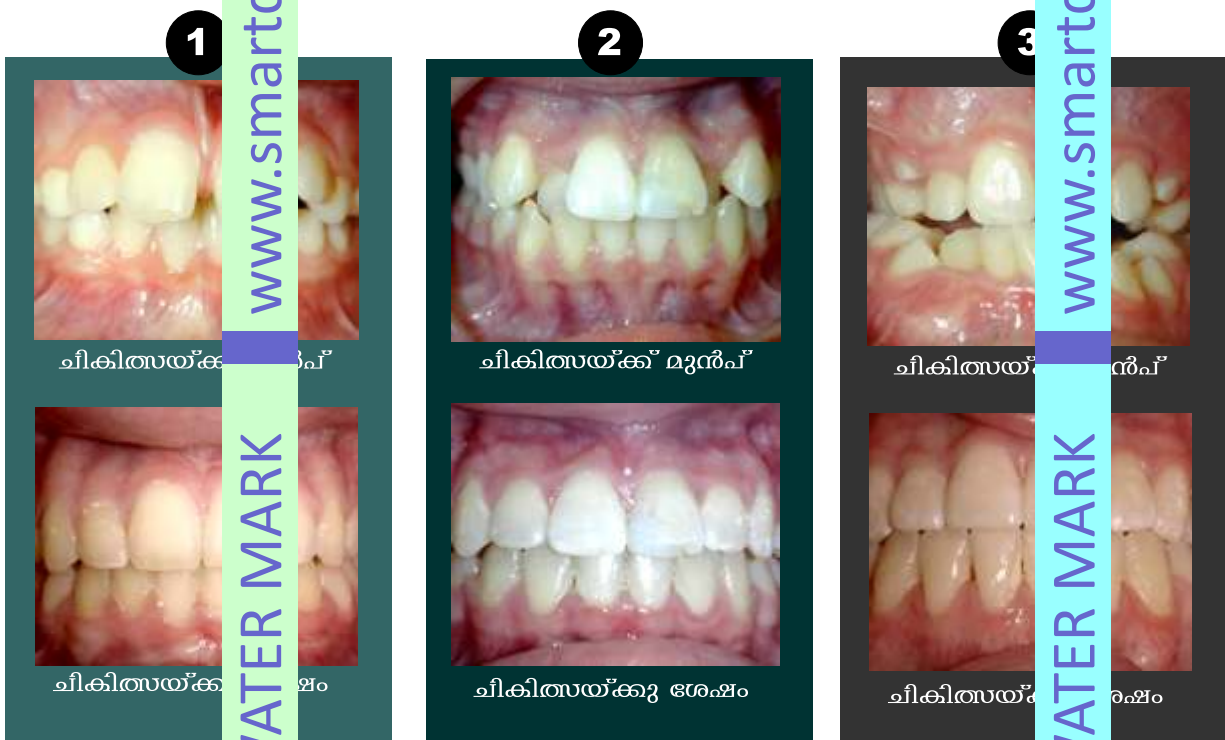ചികിത്സ

ORTHODONTIC treatment

## നിര തെറ്റിയ പല്ലുകൾ

പല പ്രശ്നങ്ങൾക്ക് കാരണമാക്കാം

- 1** നിരതെറ്റിയ പല്ലുകൾ, കാന്തിയെയും വ്യക്തിത്വത്തെയും സാരമായി ബാധിക്കുന്നു. ഇത് മാനസിക പ്രശ്നങ്ങൾക്ക് കാരണമായേക്കാം!
- 2** സംസാരത്തിൽ അപകടങ്ങൾ, ശ്വാസതടസ്സം, ഭക്ഷണം ശരിയായി ചവയ്ക്കുവാൻ ബുദ്ധിമുട്ട് എന്നിവ ഉണ്ടാക്കാം.
- 3** കൂട്ടം കൂടിയതും നിരതെറ്റിയ പല്ലുകളിൽ പോടുകൾ, മോണരോഗങ്ങൾ എന്നിവ ഉണ്ടാകുവാനുള്ള സാധ്യത ഏറെയാണ്.
- 4** തള്ളിയിരിക്കുന്ന മൂന്നു പല്ലുകൾ, അപകടത്തിൽ പൊട്ടുവാനുള്ള സാധ്യത ഏറെയാണ്.
- 5** താടിയെല്ലുകളുടെ ഭംഗത്തിൽ വേദന അനുഭവപ്പെടാം.



ഈ അവസ്ഥകളിൽ,...

# ഓർത്തോഡോൺസിക്

# ചിഹ്നങ്ങൾ

ആവശ്യമെന്ന്

WATER MARK

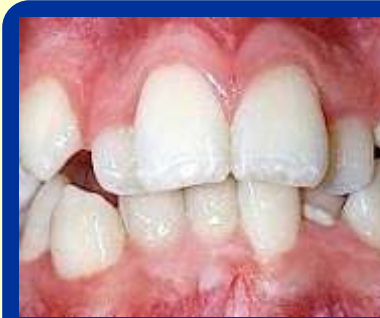WATER MARK

www.smartdocposters.com

www.smartdocposters.com

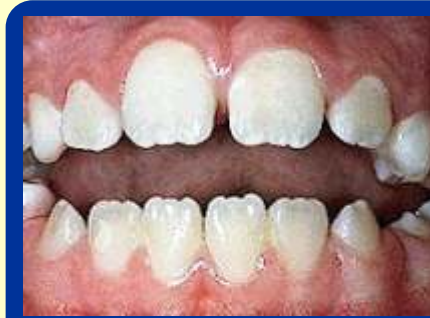WATER MARK

WATER MARK



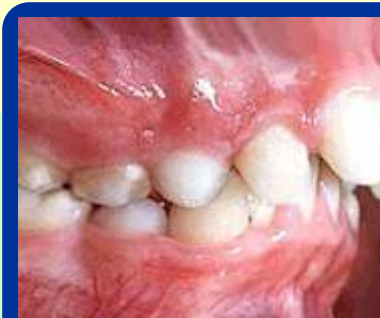Crowded teeth

തിങ്ങി നിറഞ്ഞിരിക്കുന്ന പല്ലുകൾ



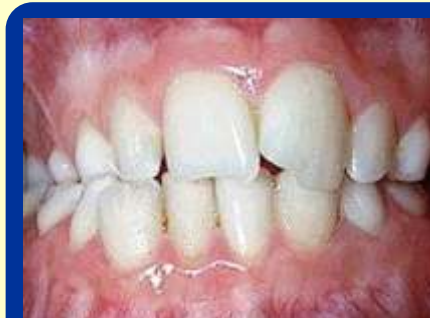Open bite

പുൺ ബൈറ്റ് അവസ്ഥയിൽ, താഴെ അടയ്ക്കുമ്പോൾ, മുകളിലെയും താഴെയും പല്ലുകൾ തമ്മിൽ വിച്ഛേദിച്ച് കാണപ്പെടുന്നു.



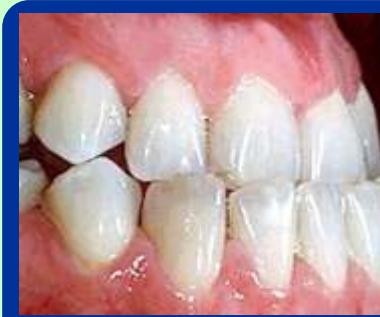Protruded teeth

മുകളിലത്തെ പല്ലുകൾ നല്ലവണ്ണം മുനോട്ട് തള്ളി നിൽക്കുന്ന അവസ്ഥ.



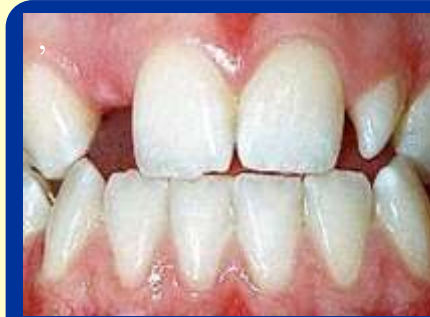Cross bite

മാസ് ബൈറ്റ് അവസ്ഥയിൽ മുകളിലെ പല്ലുകളും താഴെയുള്ള പല്ലുകളും തമ്മിൽ താഴെ വരുന്ന കടി കാണപ്പെടുന്നു.



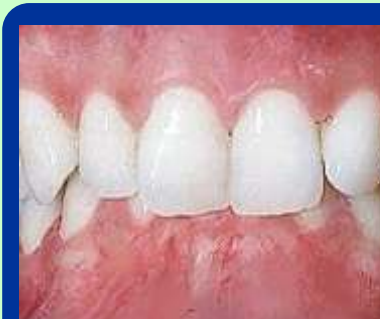Under bite

താഴെ അടയ്ക്കുമ്പോൾ മുകളിലത്തെ പല്ലുകളെക്കാൾ താഴെത്തന്നെ പല്ലുകൾ മുനോട്ട് തള്ളി നിൽക്കുന്ന അവസ്ഥ.



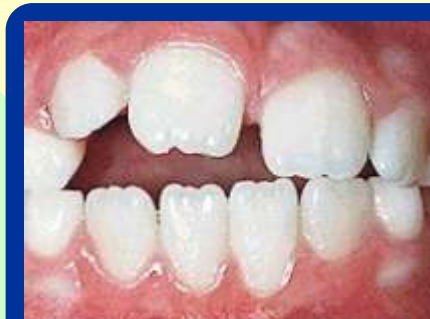Missing teeth

പല്ലുകളുടെ അഭാവം മൂലം മുകളിലെ പല്ലുകളുടെ അഭാവം. പല സന്ദർഭങ്ങളിൽ മൂതൽ ആർ പല്ലുകൾ വരെ നഷ്ടപ്പെടാത്ത അവസ്ഥ.



Deep bite

ഡീപ്പ് ബൈറ്റ് ഡീപ്പ് ബൈറ്റ് അവസ്ഥയിൽ, താഴെ അടയ്ക്കുമ്പോൾ മുകളിലെ പല്ലുകൾ താഴെയുള്ള പല്ലുകളെ പൂർണ്ണമായും മൂടുന്നു.



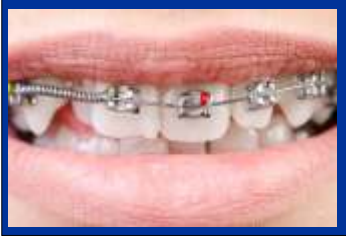Thumb sucking habit

മുതൽ ആർ പല്ലുകൾ വരെ നഷ്ടപ്പെടാത്ത അവസ്ഥ. മൂതൽ ആർ പല്ലുകൾ വരെ നഷ്ടപ്പെടാത്ത അവസ്ഥ.

# വിവിധ തരത്തിലുള്ള

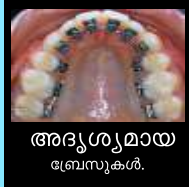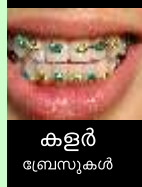## ഓർത്തോഡോൺസിക് ചികിത്സ

### ഫിക്സഡ് അപ്ലൈൻസ് ചികിത്സ രീതി



ബ്രേസുകൾ ഉറപ്പിച്ചു പല്ലുകൾ ശരിയാക്കുന്ന ചികിത്സ രീതി

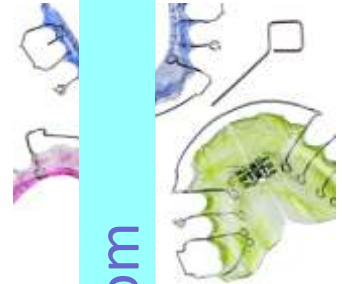
#### വിവിധ തരത്തിലുള്ള ബ്രേസുകൾ (Braces)



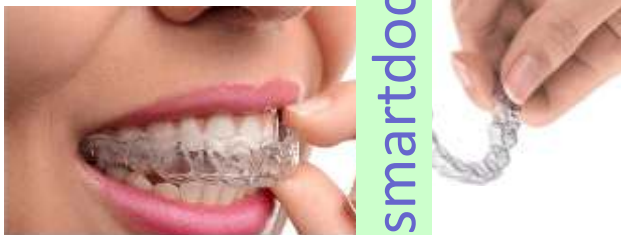### റിമൂവബിൾ അപ്ലൈൻസ് ചികിത്സ രീതി



ഉപയോക്താവിന് ധാരാളം ഐടുത്തു മാറ്റാവുന്ന ഉപകരണം



### ക്ലിയർ അലൈനറുകൾ CLEAR ALIGNERS



ഉപയോക്താവിന് യഥേഷ്ടം മാറ്റാവുന്ന ക്ലിയർ അലൈൻ ഉപകരണം

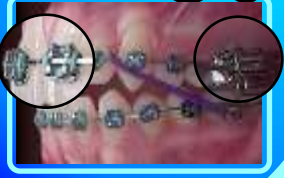

- ക്ലിയർ നിറമായതിനാൽ അവ മിക്കവാറും അദൃശ്യമാണ്.
- മയമുള്ളതും ഫ്ളെക്സബിൾ ആണ്.
- ഫിക്സഡ് ഉപകരണങ്ങളെക്കാൾ സുഖപ്രദമാണ്
- ചികിത്സാ ഫലം വേഗം കാണാം!

### മയോഫങ്ഷണൽ ഉപകരണങ്ങൾ ഉപയോഗിച്ചുള്ള ചികിത്സ രീതി MYOFUNCTIONAL APPLIANCES

മുഖത്തെ പേശികളുടെ സഹായം ഉപയോഗിച്ചാണ് ഈ ഉപകരണങ്ങൾ പ്രവർത്തിക്കുന്നത്.

സാധാരണയായി ഉപയോഗിക്കാറുള്ള മയോഫങ്ഷണൽ ഉപകരണങ്ങൾ





WATER MARK

# ഓർത്തഡോണ്ടിക് ചികിത്സ

ചില സംശയങ്ങളും ഉത്തരങ്ങളും

WATER MARK

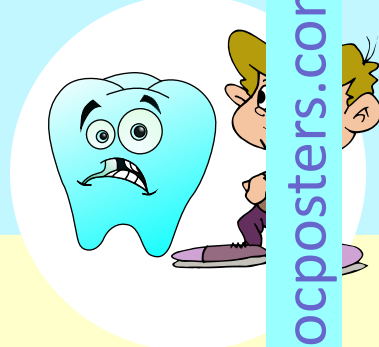കുട്ടികളിൽ ഓർത്തഡോണ്ടിക് ചികിത്സ എത്ര വയസ്സിൽ തുടങ്ങാം?

ചികിത്സയ്ക്കുള്ള റെട്ടൈൻ്റ് പ്ലാൻ എഴു വയസ്സിൽ തുടങ്ങാം.



ചികിത്സ വേദനാജനകമാണ്?

പല്ലുകൾ ശരിയായ രീതിയിൽ നീങ്ങി തുടങ്ങുമ്പോൾ ചെറിയ ബേർഡിൽ വേദന അനുഭവപ്പെടാം. ബ്രാക്കറ്റുകൾ തട്ടി നാക്കിലും ചുണ്ടിലും ചെട്ടി മുറിവു ഉണ്ടാകാൻ സാധ്യമാണ്.



ചികിത്സയ്ക്കുപിന്നെ പല്ലുകൾ എടുത്തു കളയേണ്ടതായി വരുമോ?

നിര തെറ്റി കൂട്ടിച്ചേർത്തിരിക്കുന്ന പല്ലുകളാണെങ്കിൽ ചില പല്ലുകൾ നീക്കം ചെയ്യേണ്ടതായി വരുന്നു.



ഓർത്തഡോണ്ടിക് ചികിത്സയുടെ കാലാവധി എത്രയാണ്?

എട്ടു മുതൽ പതിനെട്ടു മാസം വരെ.

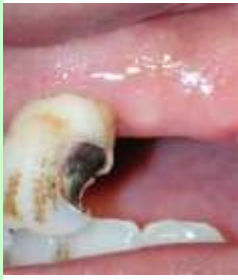
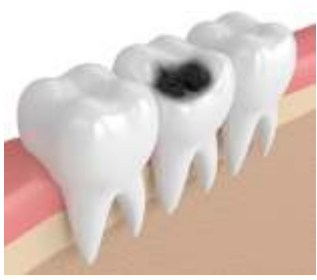
www.smartdocposters.com

www.smartdocposters.com

WATER MARK

WATER MARK



# ദന്തക്ഷയം

## ദന്തക്ഷയം

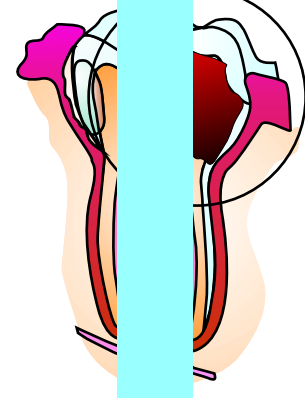
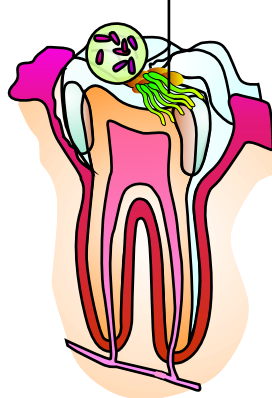
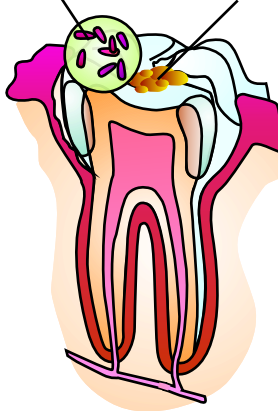
ഏങ്ങിനെ സംഭവിക്കുന്നു ?

ബാക്ടീരിയ

ദക്ഷിണ  
അവശിഷ്ടങ്ങൾ

ആസിഡുകൾ

ദന്തക്ഷയം

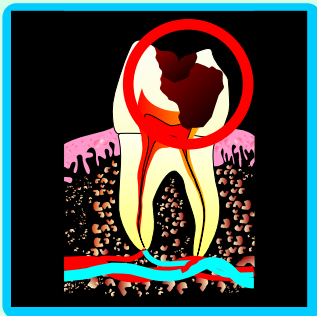


പല്ലിൽ അടിഞ്ഞുകയറിയിട്ടുള്ള ദക്ഷിണത്തിന്റെ അവശിഷ്ടങ്ങൾ, വാറ്റിയെടുത്ത ബാക്ടീരിയയുമായി ചേർന്നുപോകുന്നു.

ഇവ ആസിഡുകൾ ഉണ്ടാക്കുന്നു! ഈ ആസിഡുകളാണ് പല്ലിനെ തുരന്ന് പോടുകൾ ഉണ്ടാക്കുന്നത്.

അങ്ങിനെ ദന്തക്ഷയം സംഭവിക്കുന്നു!

## യഥാസമയം ദന്തചികിത്സിച്ചില്ലെങ്കിൽ... ദന്തക്ഷയത്തിന് അപകടകരമായ പുരോഗതി



ഇനാമൽ, ഡെൻറിൻ പാളികളുടെ ദന്തക്ഷയം

ദന്തക്ഷയം പല്ലിന്റെ പശ്ചിമഭാഗത്ത് വ്യാപിക്കുന്നു. കഠിനമായ വേദന!

ദന്തക്ഷയം പല്ലിന്റെ വശങ്ങളിലേക്ക് വ്യാപിക്കുകയും പല്ലിന്റെ അറ്റത്ത് നീരുരുപപ്പെടാനും ചെയ്യുന്നു. കഠിനമായ വേദനയും വീക്കവും !

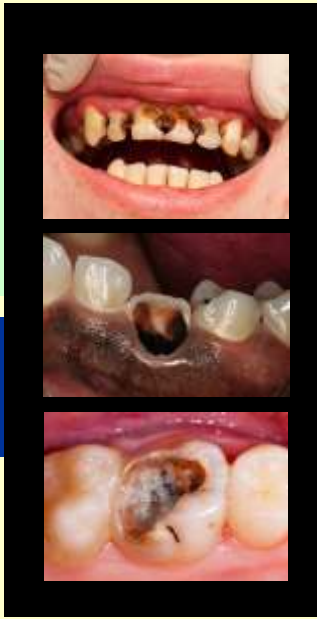
ഈ ഘട്ടത്തിൽ ഒരു ഫില്ലിംഗ് നടത്തി പല്ലിനെ സംരക്ഷിക്കാം

ഈ ഘട്ടത്തിൽ റൂട്ട് കനാൽ ചികിത്സയിലൂടെ പല്ലിനെ സംരക്ഷിക്കാം.

ഈ ഘട്ടത്തിൽ പല്ലിനെ നീക്കം ചെയ്യുകയും പ്രോത്സീസിലൂടെ വീക്കം കുറയ്ക്കുകയും ചെയ്യുന്നു.

തീവ്രമായ ദന്തക്ഷയം സംഭവിച്ച പല്ലുകൾ പോലും

റൂട്ട് കനാൽ ചികിത്സയിലൂടെ സംരക്ഷിച്ചു നില നിർത്താൻ കഴിയും



WATER MARK

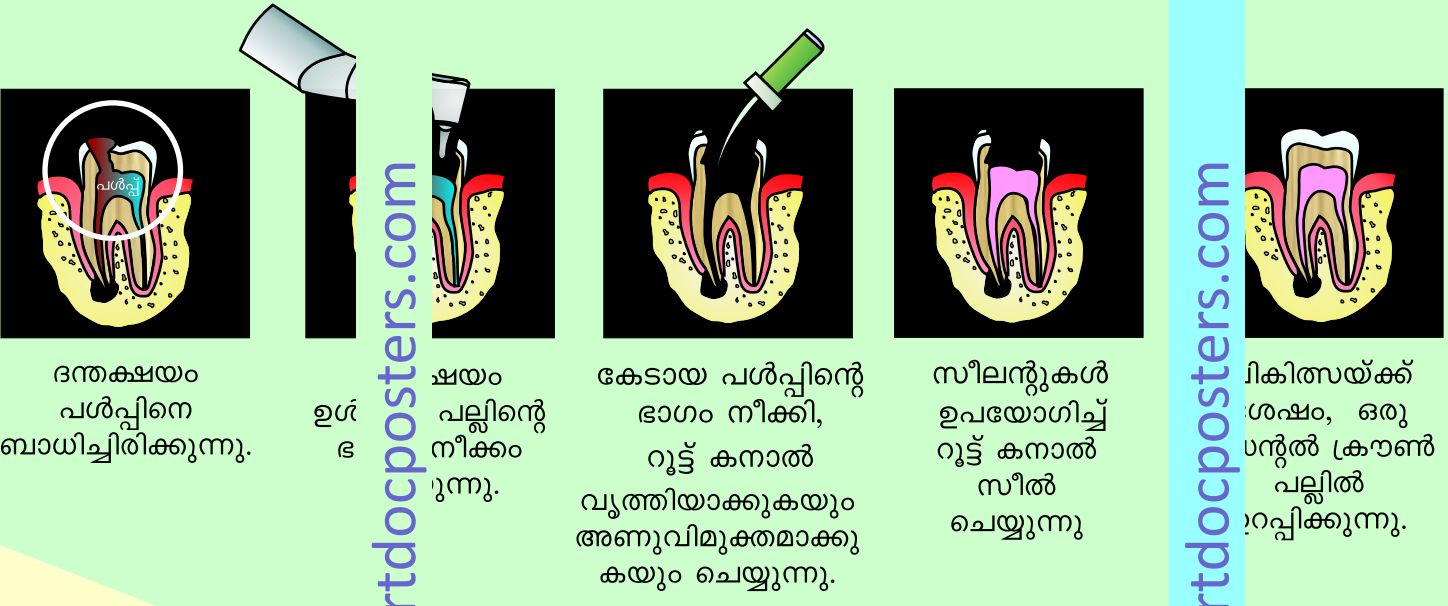
പ്രതിരോധ ദന്തക്ഷയം  
പ്രതിരോധിച്ച പല്ലുകൾ പോലും

WATER MARK

# റൂട്ട് കനാൽ ചികിത്സയുടെ

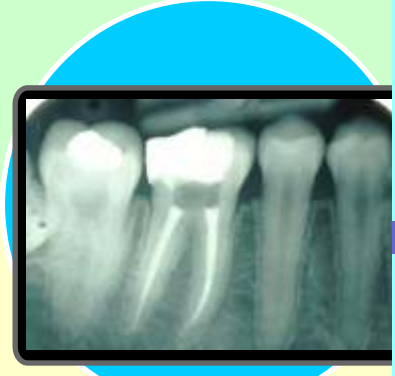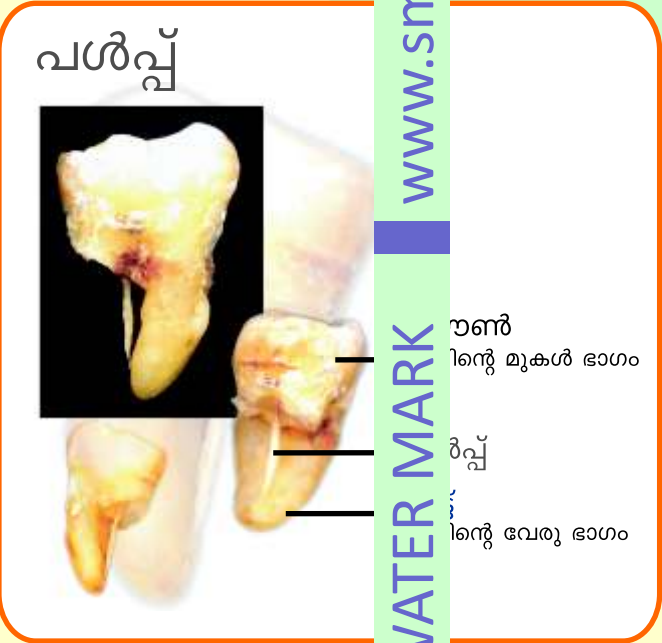പ്രാധാന്യം  
പ്രതിരോധ നീർത്താൻ കഴിയും

## റൂട്ട് കനാൽ ചികിത്സ എങ്ങനെ ചെയ്യുന്നു ?



www.smartdocposters.com

www.smartdocposters.com



റൂട്ട് കനാൽ ചികിത്സയ്ക്കു ശേഷം ഒരു ഡെന്റൽ എക്സ്റേ (Dental X-ray)

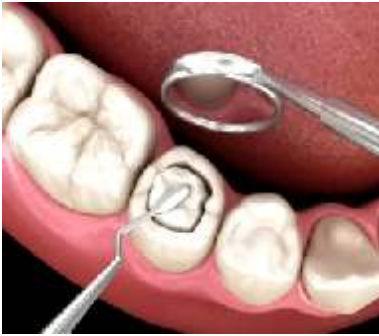WATER MARK

WATER MARK

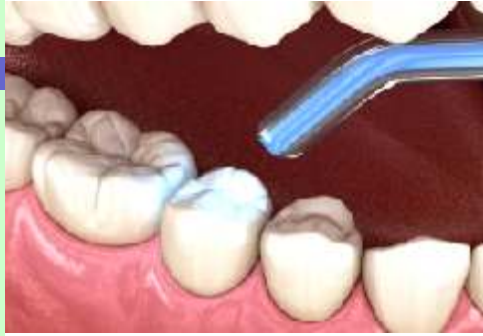

# വിവിധ തരം ഫില്ലിംഗുകൾ

## പല്ലിന്റെ അതേ നിറമുള്ള കോമ്പസിറ്റ് ഫില്ലിംഗുകൾ



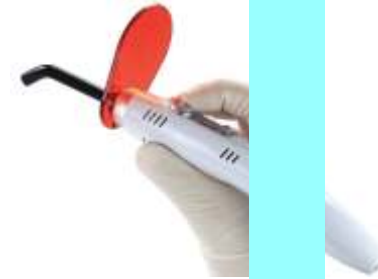ഇവ പല്ലിന്റെ അതേ നിറമുള്ള ഫില്ലിംഗുകളാണ് !!



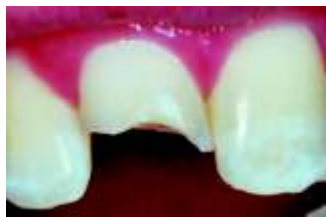പല്ലുകൾ അടച്ച ശേഷം റൈറ്റ് ക്യൂറിംഗ് ടെക്നീക് (light curing technique) ഉപയോഗിച്ച് സെറ്റ് ചെയ്യുന്നു.



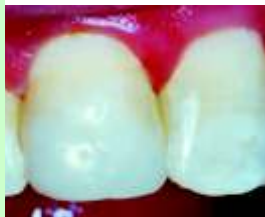പല്ലിന്റെ വിവിധ നിറങ്ങളിൽ ഇവ ലഭ്യമാണ്



### പൊട്ടിയ പല്ലുകൾ

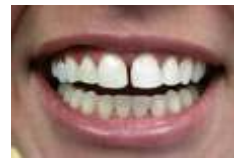

പൊട്ടിപ്പോയ മുൻ നിരയിലെ പല്ല്




പോയ പായ ഭാഗം പുനർ നിർമ്മിച്ച്, കോമ്പസിറ്റ് റൈറ്റ് ക്യൂറിംഗ് സാഹചര്യം ഉപയോഗിച്ച് സെറ്റ് ചെയ്യുന്നു.

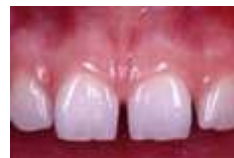പല്ലുകൾക്കിടയിലെ വിടവുകൾ കോമ്പസിറ്റ് രീതി ഉപയോഗിച്ച് ശരിയാക്കാവുന്നതാണ്.



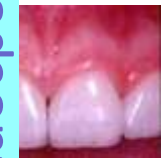ചികിത്സയ്ക്ക് മുൻപ്



സയ്ക്കു ശേഷം

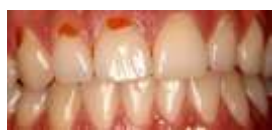

ചികിത്സയ്ക്ക് മുൻപ്

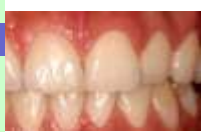

സയ്ക്കു ശേഷം

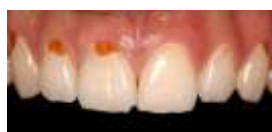കോമ്പസിറ്റ് ഫില്ലിംഗ് ഉപയോഗിച്ച് തേയ്മാനം സംഭവിച്ച ഭാഗങ്ങൾ ഉപയോഗിച്ച് ശരിയാക്കാവുന്നതാണ്.



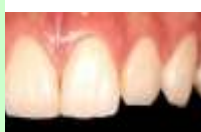ചികിത്സയ്ക്ക് മുൻപ്



ചിത്സയ്ക്കു ശേഷം

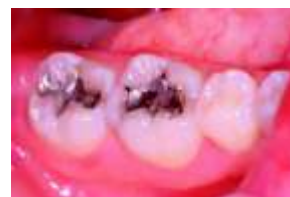

ചികിത്സയ്ക്ക് മുൻപ്

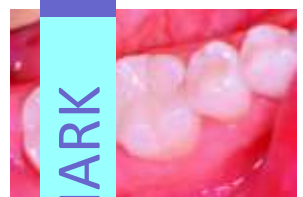

ചിത്സയ്ക്കു ശേഷം

വെള്ളി നിറമുള്ള ഫില്ലിംഗുകൾ (അഥവാ അമാൽഗം ഫില്ലിംഗുകൾ) പല്ലിന്റെ അതേ ഷെയിഡിലുള്ള കോമ്പസിറ്റ് ഫില്ലിംഗുകൾ ചെയ്യാവുന്നതാണ്.



ചികിത്സയ്ക്ക് മുൻപ്



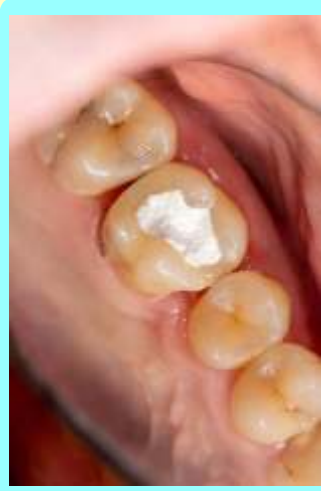സയ്ക്കു ശേഷം

# വിവിധ തരം ഫില്ലിംഗുകൾ

## താൽക്കാലിക ഫില്ലിംഗുകൾ

### Temporary fillings

ചില സന്ദർഭങ്ങളിൽ, സ്ഥലം നൽകിയ ഫില്ലിംഗുകൾ ചെയ്യുന്നതിന് മുമ്പ്, താൽക്കാലിക ഫില്ലിംഗുകൾ നൽകുന്നു.

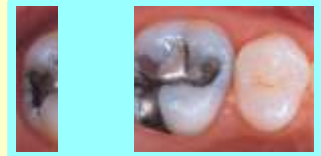
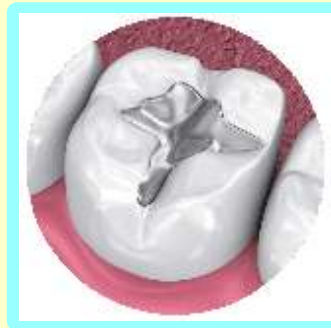
താൽക്കാലിക ഫില്ലിംഗുകൾ റിപ്പാർച്ചിംഗ് കാലം വരെ ഉപയോഗിക്കാൻ ഉപയോഗിക്കുന്നു.

ഈ ഫില്ലിംഗുകൾ ഏറ്റവും കൂടുതൽ കാലം നിലനിൽക്കുന്നു.

## സിൾവർ അമാൽഗം ഫില്ലിംഗുകൾ

### Silver amalgam fillings



ഇവ പ്രധാനമായും പിന്നിലെ പല്ലുകളുടെ പോടുകൾ അടയ്ക്കാൻ ഉപയോഗിക്കുന്നു.

ഈ ഫില്ലിംഗുകൾ ഏറ്റവും കൂടുതൽ കാലം നിലനിൽക്കുന്നു.

## ഗ്ലാസ് അയണോമർ ഫില്ലിംഗുകൾ

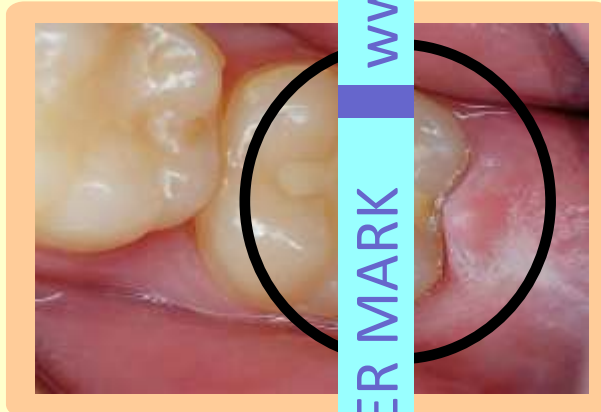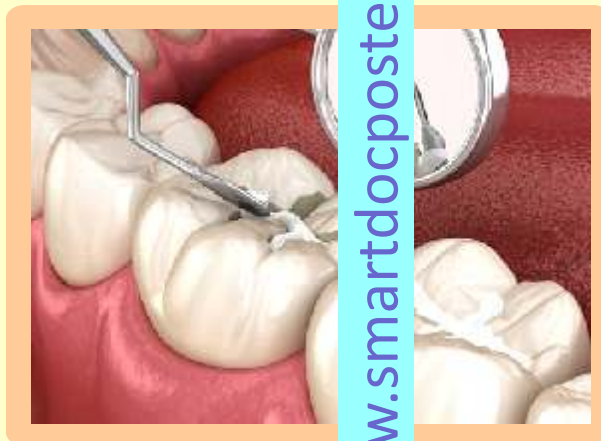### Glass Ionomer fillings

ഇവ ഏകദേശം പല്ലിനോട് അതേ നിറമുള്ള ഫില്ലിംഗുകളാണ് !!

ഈ ആവശ്യങ്ങൾക്ക് ഗ്ലാസ് അയണോമർ ഉപയോഗിക്കുന്നു...

- 1 താൽക്കാലിക ഫില്ലിംഗുകൾ ചെയ്യാൻ
- 2 മോണ ഭാഗത്തേയ്ക്ക് റിപ്പാർച്ചിംഗ് ചെയ്ത പല്ലുകളുടെ പോടുകൾ അടയ്ക്കാൻ
- 3 കുട്ടികളുടെ പല്ലിന്റെ പോടുകൾ അടയ്ക്കാൻ.

ഗ്ലാസ് അയണോമർ ഫില്ലിംഗുകളിൽ ഫ്ലൂറൈഡ് ഉള്ളതിനാൽ, ഇത് ദന്തപാദം തടയാൻ സഹായിക്കുന്നു.



# വിവിധ തരം ഫില്ലിംഗുകൾ

## ഇൻലേ ഓൺലേ ഫില്ലിംഗുകൾ

INLAY & ONLAY FILLINGS

1 മോളാർ, പ്രീമോളാർ പല്ലുകൾ ഒരു സാധാരണ ഫില്ലിംഗ് ഉപയോഗിച്ച് സൂക്ഷിക്കാൻ കഴിയാത്തപ്പോൾ, ഇൻലേ ഓൺലേ ഫില്ലിംഗ് ഉപയോഗിക്കുന്നു.

2 ഇവ ഡെന്റൽ ലേൗകളിലാണ് നിർമ്മിക്കുന്നത്...തുടർന്ന് ഫില്ലിലേക്ക് ഡെന്റൽ സിമന്റ് ഉപയോഗിച്ച് ഉറപ്പിക്കുന്നു.

**ഇൻലേ INLAY**

പല്ലിന്റെ മധ്യഭാഗത്തുള്ള പോടുകൾ അടയ്ക്കാൻ ഇൻലേകൾ ഉപയോഗിക്കുന്നു.



**ഓൺലേ ONLAY**

പൂർണ്ണമായോ ഭാഗികമായോ പല്ലിന്റെ മുകൾഭാഗം അടയ്ക്കാൻ ഓൺലേ ഫില്ലിംഗുകൾ ഉപയോഗിക്കുന്നു.



**ഗോൾഡ്**  
ഇൻലേ ഓൺലേ ഫില്ലിംഗുകൾ



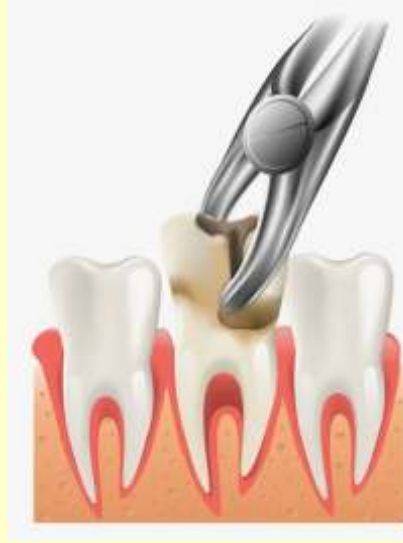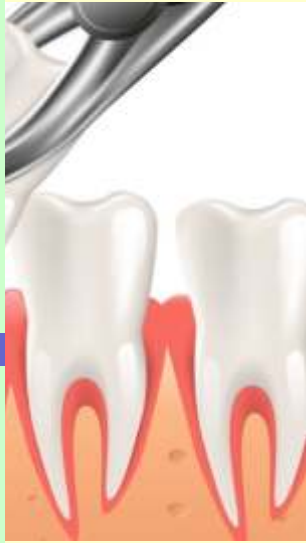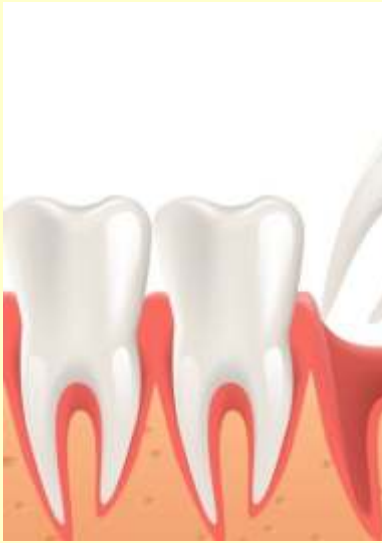ഗോൾഡ് ഇൻലേ      ഗോൾഡ് ഓൺലേ

**സിറാമിക്**  
ഇൻലേ ഓൺലേ ഫില്ലിംഗുകൾ



സിറാമിക് ഇൻലേ      സിറാമിക് ഓൺലേ

ചവയ്ക്കുമ്പോൾ, മറ്റ് പല്ലിനോട് പറ്റിപ്പിടിക്കുമ്പോൾ ഈ ഫില്ലിംഗുകൾക്ക്, ശക്തമായ കരുതാങ്ങുവാനുള്ള ശക്തി കൂടുതലാണ്.



WATER MARK

WATER MARK

പല്ലുകൾ നഷ്ടമാകാതെ ചെയ്യുന്നതിനു മുൻപ് ...  
 ശ്രദ്ധിക്കുക !!!

ഈ അവസ്ഥകൾ നിങ്ങൾ ഡോക്ടറെ  
 ഉറപ്പായും രേഖീകരിക്കണം

- 1 നിങ്ങൾ ഏതെങ്കിലും രോഗാവസ്ഥയിൽ ആണെങ്കിൽ ...
- 2 നിങ്ങൾ ഏതെങ്കിലും മരുന്നുകൾ കഴിക്കുകയാണെങ്കിൽ ...
- 3 ഏതെങ്കിലും മരുന്നുകളോട് അലർജിയാണെങ്കിൽ ...

ഗർഭിണികളും ചെയ്യുന്ന അമ്മമാരും, പല്ല് നീക്കം ചെയ്യുന്നതിനു മുൻപ്, ആ വസ്തുത ഡോക്ടറെ അറിയിക്കുക.

പല്ല് നീക്കം ചെയ്യുന്നതിനു മുൻപ്, ശരിയായി ഭക്ഷണം കഴിച്ചിരിക്കണം

എന്തെങ്കിലും മരുന്നുകൾ കഴിക്കുവാൻ നിർദ്ദേശിച്ചിട്ടുണ്ടെങ്കിൽ അവ കഴിക്കുക.

www.smartdocposters.com

www.smartdocposters.com

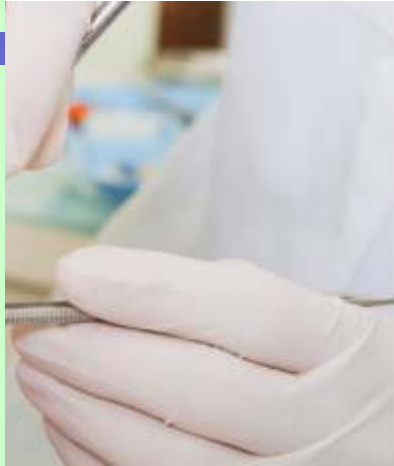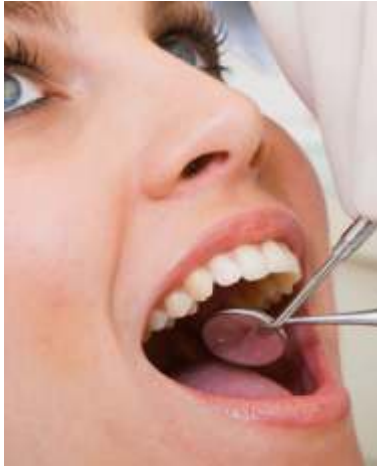WATER MARK

WATER MARK

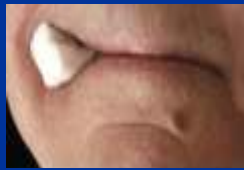# പല്ലുകൾ എടുത്തതിനു ശേഷം ശ്രദ്ധിക്കേണ്ട കാര്യങ്ങൾ

WATER MARK

WATER MARK

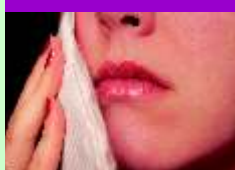

1



പല്ലുകൾ എടുത്ത ഭാഗത്ത് വെച്ചിട്ടുള്ള പഞ്ഞി മുറുവായി കടിക്കുക. ഇത് രക്തസ്രാവം നിയന്ത്രിക്കും. രക്തസ്രാവം നിലച്ചതിനു ശേഷം പഞ്ഞി നീക്കം ചെയ്യുക.

2



കവിളിൽ ഒരു ഐസ് പായ്ക്ക് വെച്ചാൽ രക്തസ്രാവവും വീക്കവും കുറയും.

3



ചൂടുള്ളതും, ഒട്ടിപ്പിടിക്കുന്നതും, കട്ടിയുള്ളതുമായ ഭക്ഷണം ഒഴിവാക്കുക.

4



മുൻപുപോലെ തണുത്തതുമായ ഭക്ഷണം മാത്രം കഴിക്കുക.

5



പല്ല് നീക്കം ചെയ്ത് 8 മണിക്കൂറിനു ശേഷം ചെറുചുട്ടുള്ള ഉപ്പുവെള്ളം വായിൽ കൊള്ളുക.

3 ദിവസത്തേക്ക് ദിവസവും 3 തവണ ചെയ്യുക.

6



കുറച്ച് ദിവസത്തേക്ക് കഠിനാധ്വാനവും അധികവും ഒഴിവാക്കുക.

7



പല്ല് നീക്കം ചെയ്തതിനു ശേഷവും, മരുന്ന് കഴിക്കുന്ന സമയത്തും, പുകവലിയോ മദ്യപാനമോ അരുത്.

8



മരുന്ന് കഴിക്കുന്ന സമയത്ത് കഴിക്കുക.

പല്ലുകൾ എടുത്തതിനു ശേഷം താഴെ പറയുന്ന പ്രകാരം കാര്യങ്ങൾ ഉണ്ടെങ്കിൽ ഉടൻ തന്നെ ഡോക്ടറെ വിളിക്കുക,...

പല്ല് നീക്കം ചെയ്ത ദിവസത്തിന് ശേഷം, കഠിനമായ വേദന, അനിയന്ത്രിത രക്തസ്രാവം, വീക്കം എന്നിവയുണ്ടെങ്കിൽ.

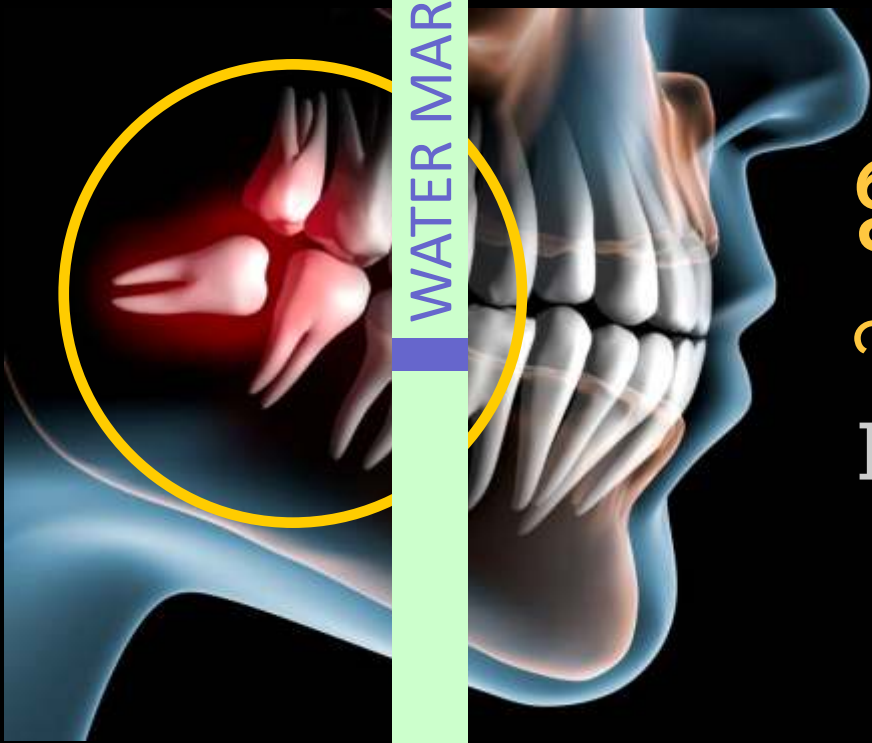
മരുന്ന് കഴിച്ചതിനു ശേഷം ചുവപ്പ് അല്ലെങ്കിൽ നീലകലർന്ന പാടുകൾ, ചെറിയ പുള്ളിപ്പുരകൾ, വീക്കം, കണ്ണുകളിൽ ചുവപ്പ് എന്നിവയുണ്ടെങ്കിൽ.

www.smartdocposters.com

www.smartdocposters.com

WATER MARK

WATER MARK



# ഇംപാക്റ്റഡ് പല്ലുകൾ

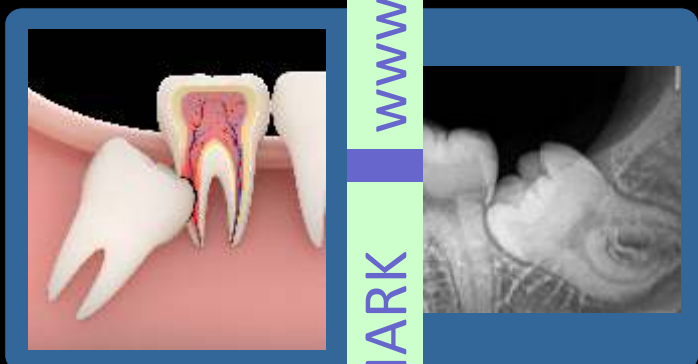## Impacted Teeth

ഈ അവസ്ഥയിൽ, പല്ലിന്റെ ഭൂരിഭാഗവും താടിയിൽ നിന്നുള്ളിൽ പതിഞ്ഞിരിക്കുന്നു.

ഇവ നീക്കം ചെയ്യുന്നതിന്, സാധാരണ പല്ലിനെ നീക്കം ചെയ്യുന്നതിൽ നിന്ന് വളരെയധികം ശ്രദ്ധയും പരിശ്രമവും ആവശ്യമാണ്.

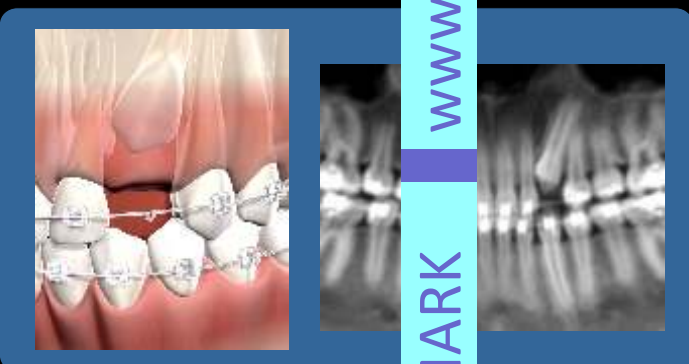ഏത് പല്ലുകളാണ്, സാധാരണ ഇംപാക്റ്റഡായി കാണപ്പെടുന്നത് ?

താഴത്തെ മൂന്നാമത്തെ മോളാർ (molar) പല്ല്

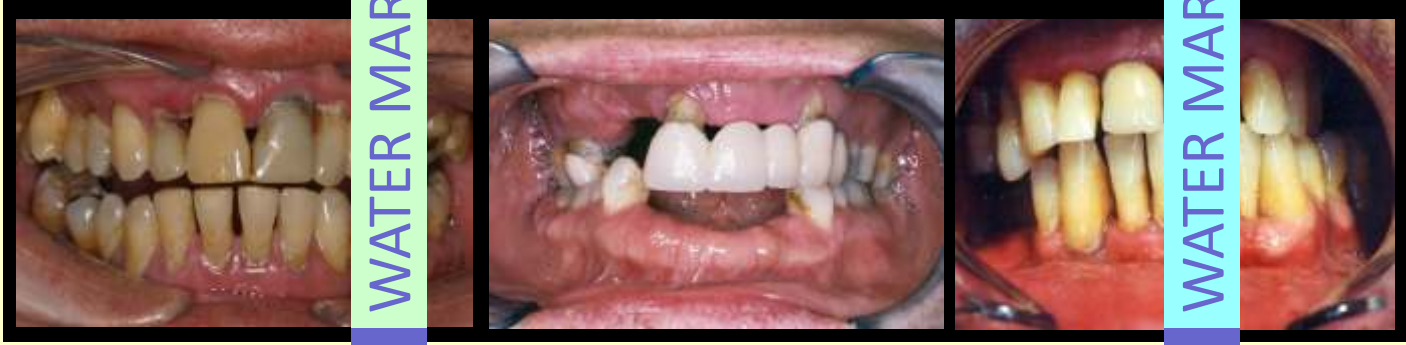

ഏറ്റവും സാധാരണയായി കാണപ്പെടുന്ന ഇംപാക്റ്റഡ് പല്ലുകൾ.

മുകളിലത്തെ കന്നൈൻ (canine) പല്ലുകൾ

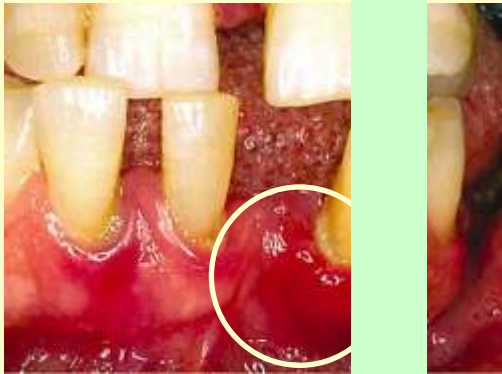

മോളാർ പല്ലുകൾ കഴിഞ്ഞ് പിന്നെ സാധാരണയായി കാണപ്പെടുന്ന ഇംപാക്റ്റഡ് പല്ലുകൾ.




# മോണരോഗത്തിന്റെ ലക്ഷണങ്ങൾ

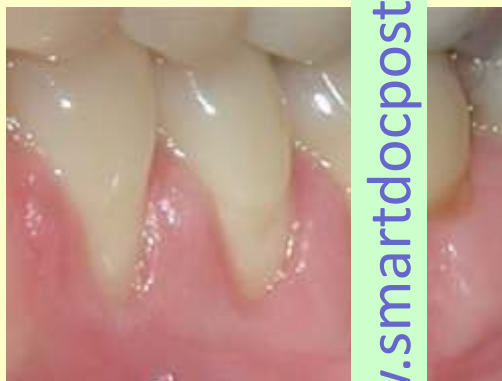അവയ്ക്കുള്ള പ്രതിരോധവും




മോണയിൽ ചുവപ്പു നിറം കാണപ്പെടുന്നു. പല്ല് തേയ്ക്കുമ്പോൾ മോണയിൽ രക്തം പൊടിയുന്നു. വായ്നാറ്റം അനുഭവപ്പെടുന്നു.



മോണരോഗത്തിന്റെ ആരംഭഘട്ടങ്ങൾ അൾട്രാസോണിക് ക്ലീനിംഗ് (ultrasonic cleanig) മരുന്നുകൾ എന്നിവ കൊണ്ട് മാറ്റാനാണുപോകുന്നത്.

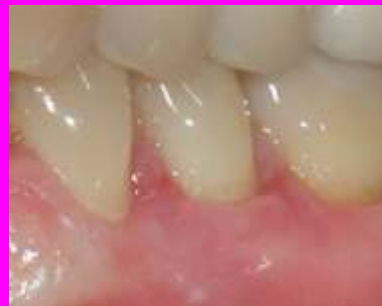

മോണ പല്ലിൽ നിന്നും വിട്ടകന്നു പോകുന്നു. വേർ വെളിയിൽ തെളിയുകയും, പല്ലുകളിൽ അസഹ്യമായ പുളിപ്പും അനുഭവപ്പെടുന്നു.



ആരംഭത്തിലേ ചികിത്സകാതിരുന്നില്ലെങ്കിൽ മോണ ശസ്ത്രക്രിയ കൊണ്ടു മാത്രമേ മെച്ചപ്പെടുവാൻ കഴിയൂ.

മോണ ശസ്ത്രക്രിയ  
FLAP SURGERY



ചികിത്സയ്ക്കു ശേഷം

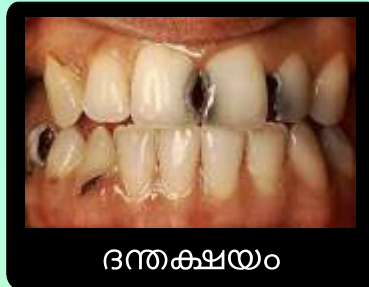മോണരോഗം തുടർച്ചയായി ആരംഭിച്ചാൽ, ആരംഭത്തിലേ ചികിത്സിച്ചില്ലെങ്കിൽ, എല്ലുകൾക്ക് നഷ്ടം സംഭവിക്കാനും, പല്ലുകൾ എടുത്തു കളയേണ്ടതായി വരാനും കാരണമാകുന്നു.

# പ്രമേഹ രോഗികളിൽ പല്ലുകളുടെയും മോണയുടെയും ശുചിത്വവും സംരക്ഷണവും

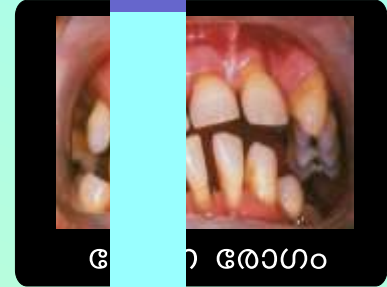WATER MARK

WATER MARK

പ്രമേഹ രോഗികളിൽ ദന്തക്ഷയം, മേൽ രോഗം എന്നിവ ഉണ്ടാകാനുള്ള സാധ്യത കൂടുതലാണ് !!

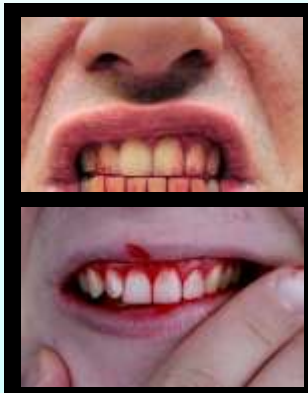

ദന്തക്ഷയം



മേൽ രോഗം

മോണയിൽ രക്തസ്രവണം വർദ്ധിച്ചാൽ, നിങ്ങളുടെ വായിൽ അടങ്ങിയിരിക്കുന്ന രക്തം കൂടിയ ശരീരത്തിന്റെ മിക്ക അവയവങ്ങളിലേക്കും റ്റന്നങ്ങളുണ്ടാക്കാം ...



മോണയിലെ രക്തസ്രാവം നിസ്സാരമായി കാണരുത് ! ഉടൻ നിങ്ങളുടെ ദന്തഡോക്ടറെ സമീപിക്കുക !!

ഹൃദ്‌രോഗത്തിനുള്ള സാധ്യത

ശ്വാസകോശ രോഗങ്ങൾ

ഉദര രോഗങ്ങൾ

പ്രമേഹ രോഗം

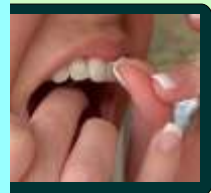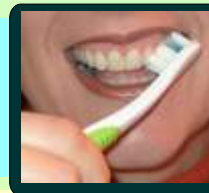
പാൻക്രിയാസ് രോഗങ്ങൾ

www.smartdocposters.com

www.smartdocposters.com

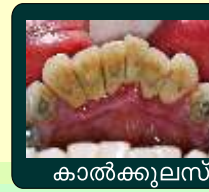01

ദിവസവും രണ്ടു തവണ ബ്രഷിംഗ്, ഫ്ലോസ്സിംഗ് ചെയ്യുക.



02

പല്ലുകളിൽ അടിഞ്ഞുകൂടിയ കാൽക്കുലസ് പാളികൾ നീക്കം ചെയ്യുന്നതിനായി അൾട്രാസോണിക് ക്ലീനിംഗ് ഓരോ 6 മാസത്തേയ്ക്കും നടത്തണം.



കാൽക്കുലസ്

03

നിങ്ങളുടെ ഡോക്ടർ ശുദ്ധീകരിച്ച പ്രകാരം മോണ സംരക്ഷണ മരുന്നുകൾ ഉപയോഗിക്കുക.

04

ഓരോ ആറു മാസം കൂടുമ്പോഴും ദന്തപരിശോധന നടത്തുക!

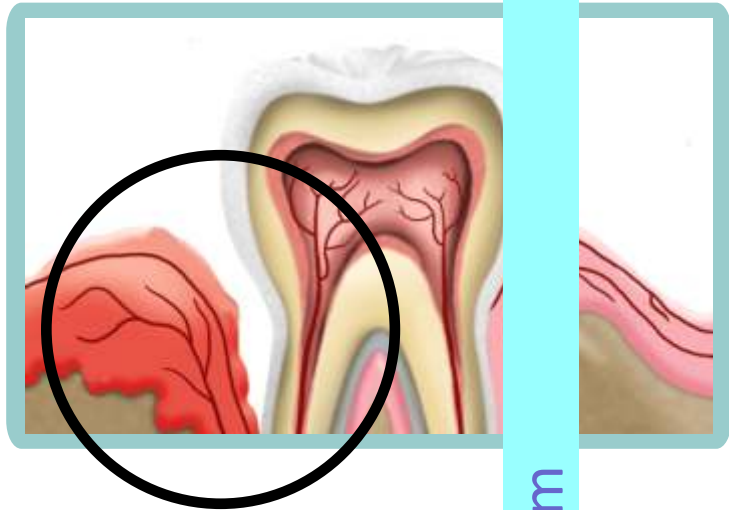


# മോണരോഗങ്ങളുടെ ഫ്ലാപ്പ് സർജറി

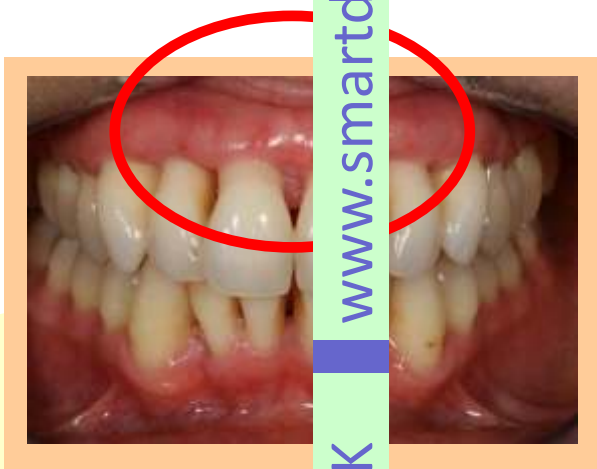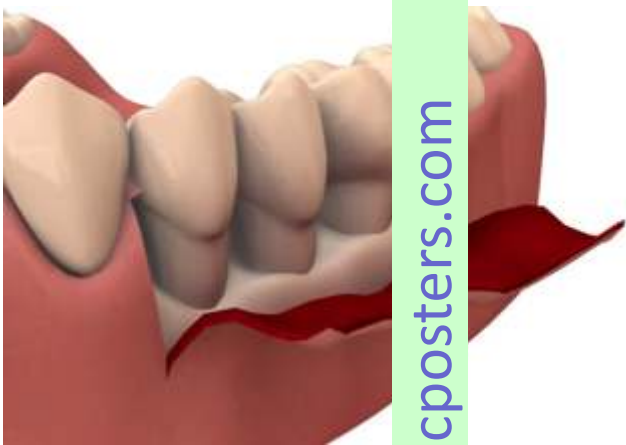
# Gum flap surgery

കഠിനമായ മോണരോഗം ബാധിച്ചാൽ

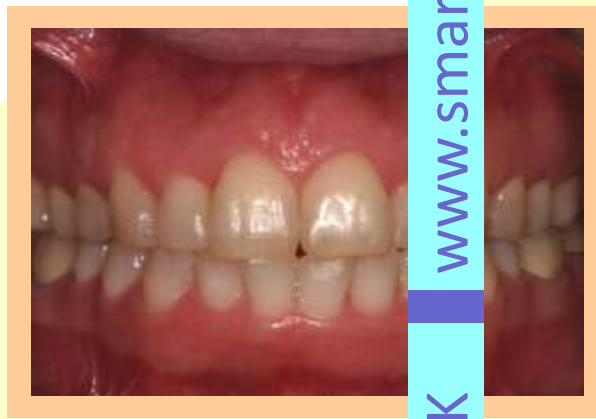മോണകൾ പല്ലിൽ നിന്ന് വേർപെട്ട്



ഈ സാഹചര്യത്തിൽ മോണയുടെ ഫ്ലാപ്പ് സർജറി ചെയ്താലേ പല്ലുകളും മോണയും സംരക്ഷിക്കാൻ പറ്റൂ !



കഠിനമായ മോണരോഗത്താൽ... മോണ പല്ലിൽ നിന്ന് വേർപെട്ടിരിക്കുന്ന അവസ്ഥ.



ഫ്ലാപ്പ് സർജറി ചെയ്തതിന് ശേഷം മോണ അതിന്റെ സ്ഥാനത്തേക്ക് തിരികെ ഘടിപ്പിച്ചിട്ടുണ്ട്.

# സ്കേലിംഗ്

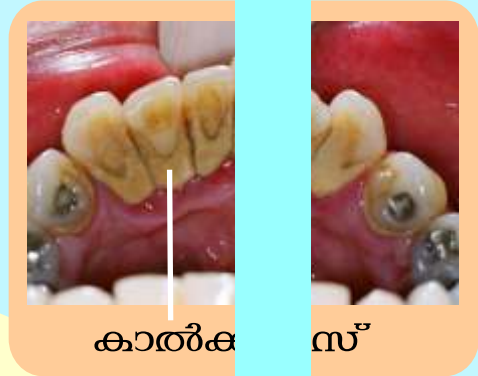# Scaling

അൾട്രാ സോണിക് ഉപകരണം ഉപയോഗിച്ച് പല്ലുകൾ ക്ലീൻ ചെയ്യുന്ന രീതി

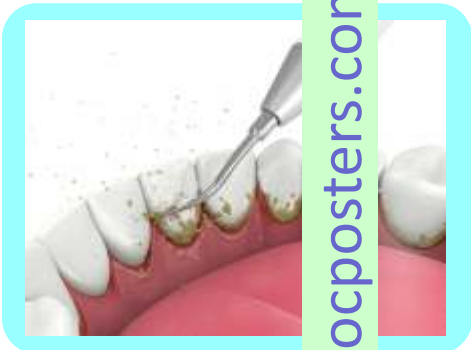
ഭക്ഷണാവശിഷ്ടങ്ങൾ, കാലാകാലങ്ങളായി പല്ലിന്റെ വശങ്ങൾ പറ്റിപ്പിടിപ്പിച്ചിരുന്ന കാൽക്കുലസ് (calculus) എന്ന കട്ടിയുള്ള, കക്ക പോലുള്ള വാർത്ഥമായി രൂപപ്പെടുന്നു

ഇവ ക്ലീൻ ചെയ്യാനാണിടയിൽ, മോണ രോഗങ്ങൾ, പല്ലുകൾ ഇളകുവാനും ഇത് കാരണമാകുന്നു.

ചെറു പ്രായത്തു തന്നെ പല്ലുകൾ എടുത്തു കളയേണ്ടി വ

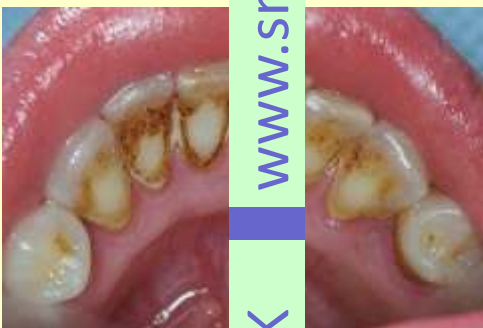

കാൽക്കുലസ്

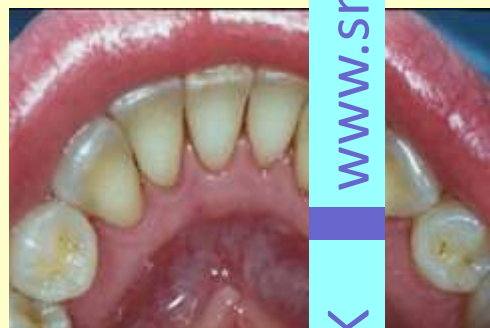


അൾട്രാ സോണിക് ഉപകരണം ഉപയോഗിച്ച് പല്ലുകൾ ക്ലീൻ ചെയ്യുന്നത്.

**6** മാസത്തിലൊരിക്കൽ അൾട്രാസോണിക് ക്ലീനിംഗ് ചെയ്യുക



കാൽക്കുലസ് (calculus) കറകളും (Stains) പല്ലിൽ പറ്റിപ്പിടിപ്പിക്കുന്നു.

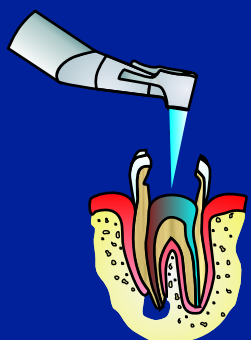


അൾട്രാസോണിക് ഉപയോഗിച്ച് ക്ലീൻ ചെയ്ത ശേഷം.

# ഒരു ചികിത്സയ്ക്കായി ലേസർകളുടെ ഉപയോഗം

WATER MARK

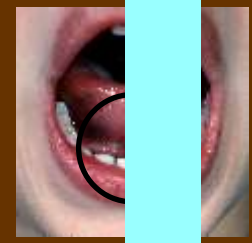
WATER MARK



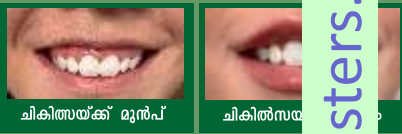
ഡെന്റൽ ഫില്ലിംഗുകൾ, റൂട്ട് കനാൽ ചികിത്സയ്ക്കും ലേസർ ഉപയോഗിക്കുന്നു.



വായിൽ നിന്ന് ക്യാൻസർ അല്ലാത്ത മുഴുകൾ നീക്കം ചെയ്യാൻ ...



കട്ടിയുള്ള ദന്ത്യങ്ങളിൽ ഫ്രെനൂലക്സം (frenulum) നാവികം ചെയ്യാൻ കഠിനമായി നൂ...  
ഈ നാക്-... ലേസർ ഉപയോഗിച്ചാൽ നെക്ലിമി ശസ്ത്രക്രിയ മാറ്റുന്നു .



ചിലരിൽ... പുഞ്ചിരിക്കാൻ പല്ലിനേക്കാൾ മോണ കറുത്തു ദൃശ്യമാകും. അത്തരം സന്ദർഭങ്ങളിൽ മോണയുടെ രൂപമാറ്റം വരുത്തുന്നതിനും പല്ലുകൂട്ടൽ ദൃശ്യമാക്കുന്ന ലേസർ ഉപയോഗിക്കുന്നു.



ഡെന്റൽ ബ്ലീച്ചിംഗ് പല്ലുകൾ വെളുപ്പിക്കാൻ ലേസർ ഉപയോഗിക്കുന്നു.



പല്ലിന്റെ പുളിപ്പാറ്റാറ്റുവാൻ ലേസർ ഉപയോഗിക്കുന്നു.

## ലേസർ ചികിത്സയുടെ പ്രയോജനങ്ങൾ

- ചികിത്സയ്ക്കിടെ വേദനയില്ലാതെയാണ്, അതിനാൽ ലോക്കൽ അനസ്തേഷ്യ കുത്തിവെക്കേണ്ടതില്ല.
- ലേസർ ചികിത്സയിൽ രക്തസ്രാവം കുറവാണ്. അതിനാൽ ഡ്രിപ്പുകൾ ആവശ്യമില്ലാത്തതിനാൽ, ഇത് രോഗികൾക്ക് അനുകൂലമാണ്.
- ലേസർ ചികിത്സയ്ക്കിടെ രക്തസ്രാവം കുറഞ്ഞ രക്തസ്രാവവും വീക്കവും മാത്രമേ കാണപ്പെടുന്നുള്ളൂ .
- ലേസർ ഉപയോഗിച്ച് ദന്ത്യങ്ങളുടെ തിളപ്പിപ്പം വർദ്ധിപ്പിക്കാൻ പറ്റും. പല്ലിന്റെ അനുകൂലമായ ചികിത്സയ്ക്കായി മാത്രം ഉപയോഗിക്കുന്നു.

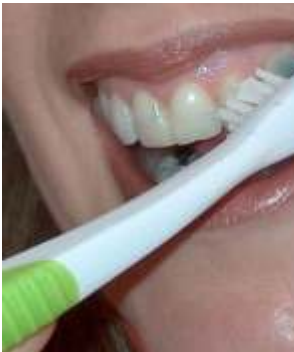WATER MARK

WATER MARK

# ബ്രഷിംഗ് ശരിയായ വിധത്തിൽ

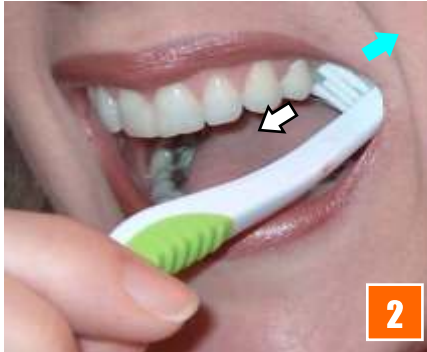WATER MARK

WATER MARK



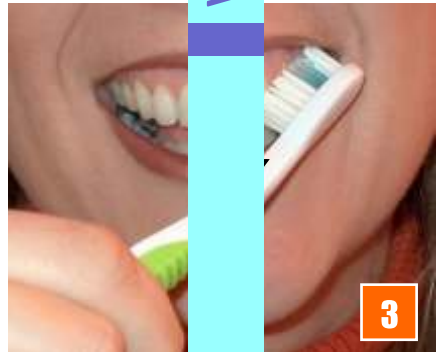
1

45 ഓംഗിളിൽ ബ്രഷ് ചെയ്ത് പിടിക്കുക.



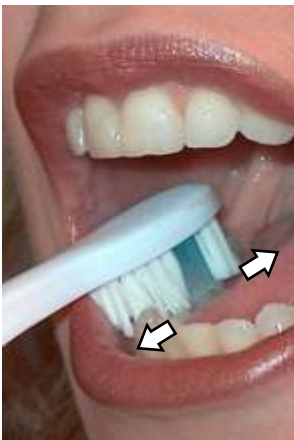2

മുന്നിലോട്ടും പിന്നിലോട്ടും ബ്രഷ് ചെയ്യുക.



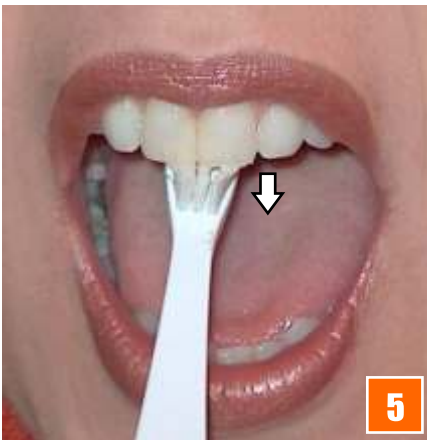3

മുകൾ നിരയിലെ മുകൾ മുകുകളിൽ നിന്നും താഴോട്ടും താഴെ നിന്ന് മുകുകളിലോട്ടും ബ്രഷ് ചെയ്യുക.



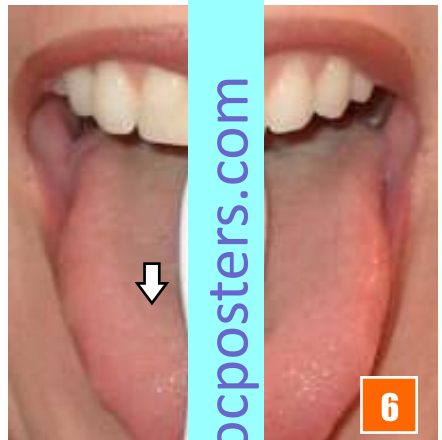4

ചവയ്ക്കുവാൻ ഉപയോഗിക്കുന്ന കളുടെ പ്രതലം മുന്നിലോട്ടും പിന്നിലോട്ടും ശക്തിയായി ബ്രഷ് ചെയ്യുക.



5

പല്ലുകളുടെ അകവശവും ബ്രഷ് ചെയ്യുക.

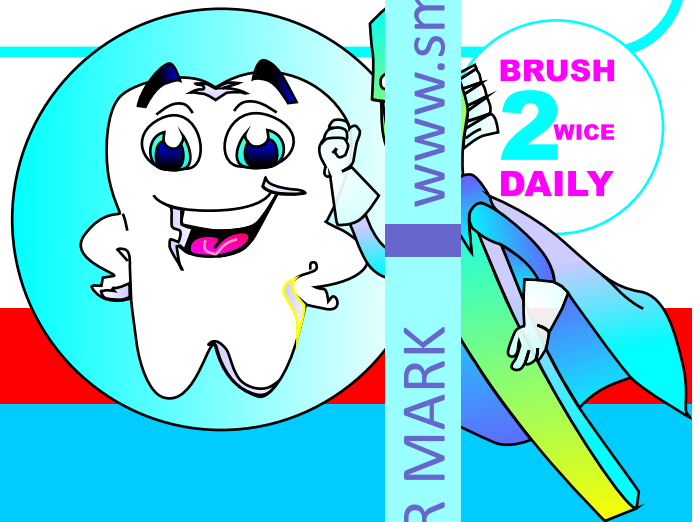


6

ബ്രഷ് ഉപയോഗിക്കുന്ന നാവു ക്ലീൻ ചെയ്യുക.

www.smartdocposters.com

www.smartdocposters.com



## ഓർമ്മിക്കുക!

ദിവസേന രണ്ട് നേരം ബ്രഷ് ചെയ്യുക.

ഭക്ഷണശേഷം രാത്രിയിൽ ഉറങ്ങുന്നതിനു മുൻപ് നിർബന്ധമായും ബ്രഷ് ചെയ്തിരിക്കണം.

WATER MARK

WATER MARK

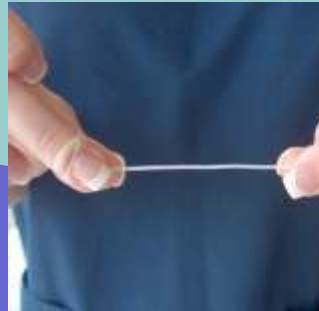എത്ര ബ്രഷ് ചെയ്താലും പോകാതെ, പല്ലുകൾക്കിടയിൽ കുടുങ്ങിയ ഭക്ഷണ അവശിഷ്ടങ്ങൾ,

# ഫ്ലോസ് ചെയ്ത് നീക്കം ചെയ്യണം



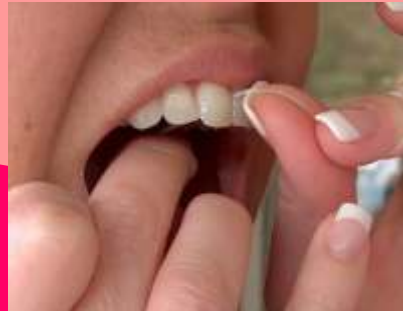നേർത്ത നൈലോൺ ചരട് ഉപയോഗിച്ച് നീക്കം ചെയ്താൽ ഡെന്റൽ ഫ്ലോസ് നിർമ്മിച്ചിരിക്കുന്നതല്ല. അത് പല്ലുകൾക്കിടയിൽ കടത്തി വലിച്ചെടുക്കുമ്പോൾ പല്ലുകൾക്കിടയിൽ കുടുങ്ങിയ ഭക്ഷണ അവശിഷ്ടങ്ങൾ ഇളകി വരുന്നു.

1



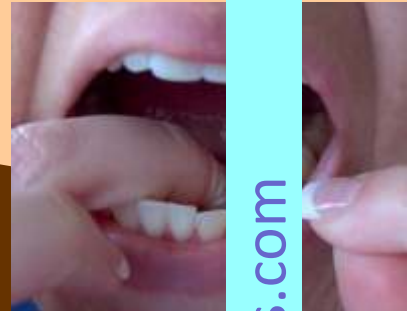നിങ്ങളുടെ ഇരു വിരലുകൾക്കിടയിൽ ഫ്ലോസ് നൂൽ ചുറ്റുക.

2



പല്ലുകൾക്കിടയിൽ ഫ്ലോസ് പതുക്കെ കയറ്റുക.

3



ഫ്ലോസ് പല്ലുകൾക്കിടയിൽ കടത്തി വലിച്ചെടുക്കുമ്പോൾ കുടുങ്ങിയ ഭക്ഷണ അവശിഷ്ടങ്ങൾ ഇളകി വരുന്നു.

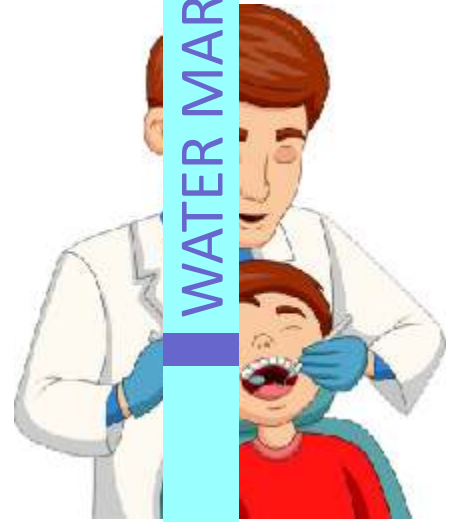ദിവസവും ഫ്ലോസ് ചെയ്യുന്നത് നിങ്ങളുടെ പല്ലുകളെയും മേലാലയെയും ശക്തവും അപ്രാധികാരവുമായി നിലനിർത്തുന്നു!



# കുട്ടികളുടെ ദന്ത - സ്വീകൃതം

കുട്ടികളുടെ പാൽ പല്ലുകളെ പറ്റി നിങ്ങൾക്ക് എന്ത് സംരക്ഷിച്ചു നിലനിറുത്തണം?

പാൽ പല്ലുകൾ പിന്നീട് സ്ഥിരദന്തങ്ങൾക്ക് വഴികാട്ടികളാണ്. ഓരോ പല്ലുകൾ കൊഴിഞ്ഞു നീക്കുന്നതിന് അതിന്റേതായ സമയമുണ്ട്. അതിനു മുന്നേ തന്നെ പല്ലുകൾ ശുദ്ധീകരിക്കേണ്ടി വന്നാൽ, വരാതിരിക്കാനുള്ള വരാനുമാകും. അതിനായി പല്ലിന്റെ നിര തെറ്റുവാൻ സാധ്യതയുണ്ട്. ഇവ ശ്രദ്ധിക്കണം.



## കുട്ടികളിൽ ദന്തരക്ഷയം തടയാൻ

പല പ്രതിരോധ ചികിത്സകളും ചെയ്യേണ്ടതായുണ്ട്.

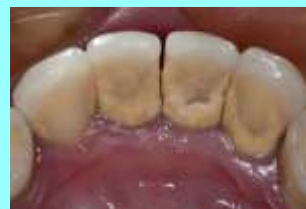### ബ്രഷ് ചെയ്യുക



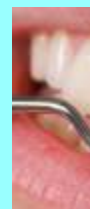ദിവസേന രണ്ട് തവണ ബ്രഷ് ചെയ്യുക. രാത്രി കിടക്കുന്നതിന് മുമ്പ് ബ്രഷ് ചെയ്യാൻ മറക്കരുത്.

കുറഞ്ഞത് 2 മിനിറ്റെങ്കിലും ബ്രഷ് ചെയ്യണം.

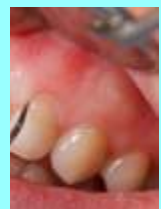ആവശ്യമെങ്കിൽ, നിങ്ങളുടെ കുട്ടിക്ക് അൾട്രാസോൺ ഉപകരണം ഉപയോഗിച്ച് പല്ലുകൾ ക്ലീൻ ചെയ്യുകയും ചെയ്യുന്നു.



പ്ലാക്ക് ശലകങ്ങൾ

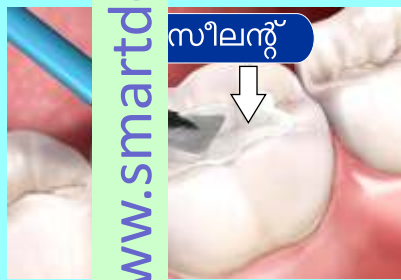

അൾട്രാസോൺ



ഫ്ലൂറൈഡ് ക്ലീനിംഗ്

### സീലന്റ്



ക്ഷണാവശിഷ്ടങ്ങൾ പല്ലിന്റെ വിള്ളലുകളിലും തങ്ങിയിരിക്കുന്ന സ്ഥലങ്ങളിലും തടയാൻ ബ്രഷ് ചെയ്യാൻ സാധിക്കാത്ത സ്ഥലങ്ങളിൽ ഉപയോഗിക്കുന്നു. അതിനാൽ, കുട്ടികൾക്ക് പല്ലുകൾ സംരക്ഷിക്കാൻ ഈ കുഴികളും ഉപയോഗിച്ച് അടച്ചിരിക്കണം.

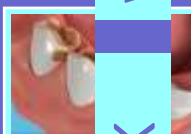### ഫ്ലൂറൈഡിന്റെ പ്രയോഗം

ഫ്ലൂറൈഡ് പ്രയോഗം കുട്ടിയുടെ പല്ലുകൾ ദന്തരക്ഷയത്തിൽ നിന്ന് സംരക്ഷണം നൽകുന്നു.

രണ്ടു തരം ഫ്ലൂറൈഡ് പ്രയോഗം.

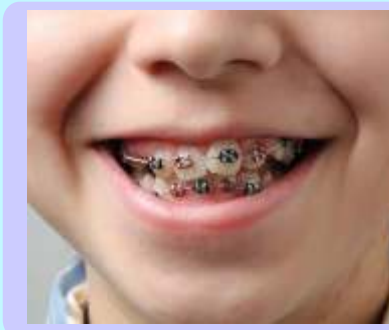

ഫ്ലൂറൈഡ് ഫോം അല്ലെങ്കിൽ ജെൽ



ഫ്ലൂറൈഡ് വാർണ്ണിംഗ്

6 മാസത്തിലൊരിക്കൽ ദന്ത പരിശോധന നൽകേണ്ടതുണ്ട്.



# കുട്ടികൾക്ക് പല്ലുകളുടെ വളർച്ച ആരംഭിക്കുമ്പോൾ വരുന്ന ഓർത്തോഡോണ്ടിക് ചികിത്സ ആവശ്യമായ വരാം.

ഈ ഓർത്തോഡോണ്ടിക് ചികിത്സയുടെ ലക്ഷ്യം :

- 01 പല്ലുകളുടെ താടിയെല്ലിന്റെയും വളർച്ച ശരിയാക്കുന്നതിനായി ശ്രമിക്കുന്നത് ഉറപ്പാക്കുന്നു.
- 02 മുൻ നിരയിലെ പല്ലുകൾ തള്ളി വരുവാൻ സാധ്യതയുള്ളതിൽ, അവ ശരിയാക്കുന്നു.
- 03 ചവയ്ക്കുന്നതിനും സംസാരിക്കുന്നതിലും എന്തെങ്കിലും പ്രശ്നങ്ങളുണ്ടെങ്കിൽ, അത് ശരിയാക്കുന്നു.
- 04 പാൽ പല്ലുകൾ തിങ്ങിയിരിക്കുകയാണെങ്കിൽ സ്ഥിര ദന്തങ്ങൾ നേരായ വഴിയിൽ വരാൻ ഇടം ഉണ്ടാക്കുന്നു.
- 05 കുട്ടികളുടെ ശ്വാസവിശ്വാസം ആത്മാഭിമാനവും വളർത്താൻ സഹായിക്കുന്നു.

**ഓർത്തോഡോണ്ടിക് ചികിത്സാ ഘട്ടം**

സ്പേസ് മെയിന്റേണർ പാലറ്റൽ എക്സ്പാൻഡർ

പ്രാഥമിക ഓർത്തോഡോണ്ടിക് ചികിത്സാ ഘട്ടത്തിൽ, ആവശ്യമെങ്കിൽ സ്പേസ് മെയിന്റേണർ (SPACE MAINTAINER), പാലറ്റൽ എക്സ്പാൻഡർ (PALATATE EXPANDER) പോലുള്ള ഉപകരണം ഉപയോഗിച്ചു, കുട്ടികൾക്ക് ആവശ്യമായ ചികിത്സയുടെ ലക്ഷ്യം നിറവേറിയത്, ശേഷിക്കുന്ന ദന്തങ്ങൾ വീണ് സ്ഥിര ദന്തങ്ങൾ വന്നതിനു ശേഷം ഓർത്തോഡോണ്ടിക് ചികിത്സയുടെ രണ്ടാം ഘട്ടം ആരംഭിക്കുന്നു.

**ഓർത്തോഡോണ്ടിക് ചികിത്സാ ഘട്ടം**

ബ്രേസുകൾ ക്ലിയർ അലൈനറുകൾ റീട്ടൈനർ മാറ്റാവുന്ന ഉപകരണം


ഓർത്തോഡോണ്ടിക് ചികിത്സാ രണ്ടാം ഘട്ടം ഏകദേശം 12 അല്ലെങ്കിൽ 13 വയസ്സിൽ ആരംഭിക്കുന്നു. യഥേഷ്ടം എടുത്തു മാറ്റാവുന്ന ഉപകരണം, ബ്രേസുകൾ (BRACES), ക്ലിയർ അലൈനറുകൾ (CLEAR ALIGNERS) എന്നിവ ഉപയോഗിച്ചുള്ള ചികിത്സ.

# കുട്ടികളിൽ പാൽ പല്ലുകളുടെ റൂട്ട് കനാൽ ചികിത്സ




WATER MARK

WATER MARK



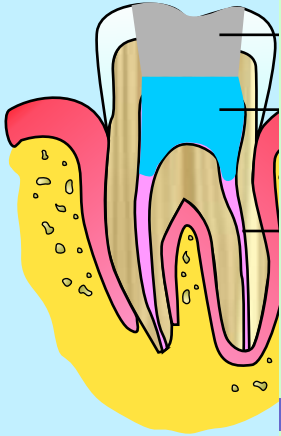
കുട്ടികളിൽ പല്ലിനുള്ളിലെ പൾപ്പിനെ ദന്തരോഗം ബാധിക്കുമ്പോൾ, പല്ലുകളെ രക്ഷിക്കാൻ റൂട്ട് കനാൽ ചികിത്സാ രീതികളായ പൾപ്പോട്ടോമി (Pulpotomy) അല്ലെങ്കിൽ പൾപെക്ടോമി (Pulpectomy) നടത്തുന്നു.



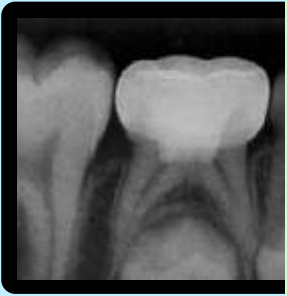രക്ഷയം

## പൾപ്പോട്ടോമി Pulpotomy

പൾപ്പോട്ടോമി ചികിത്സയിൽ, പൾപ്പിന്റെ മുകൾ ഭാഗം നീക്കം ചെയ്യുകയും ഫില്ലിംഗ് ചെയ്യുകയും ചെയ്യുന്നു.



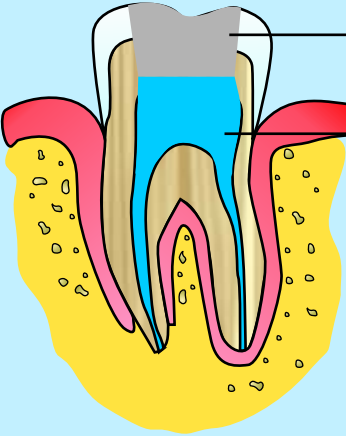
- ഫില്ലിംഗ്
- മരുന്നുള്ള ഫില്ലിംഗ്
- വേർ ഭാഗത്തെ പൾപ്പ് നിലനിർത്തുന്നു.



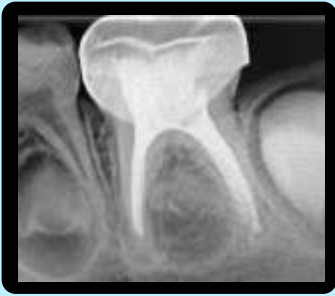പൾപ്പോട്ടോമിക്കു ശേഷമുള്ള എക്സ്റേ

## പൾപെക്ടോമി Pulpectomy

പൾപെക്ടോമി ചികിത്സയിൽ, പൾപ്പ് മുഴുവനായി നീക്കം ചെയ്യുകയും ഫില്ലിംഗ് ചെയ്യുകയും ചെയ്യുന്നു.



- ഫില്ലിംഗ്
- മരുന്നില്ലാത്ത ഫില്ലിംഗ്
- വേർ ഭാഗത്തെ പൾപ്പ് നീക്കം ചെയ്യുന്നു.



പൾപെക്ടോമിക്കു ശേഷമുള്ള എക്സ്റേ

www.smartdocposters.com

www.smartdocposters.com

WATER MARK

WATER MARK



# കുട്ടികളിൽ ഡെന്റൽ ക്രൗണുകൾ

WATER MARK

# കൊണ്ടുള്ള ക്യാപ്പിംഗ്

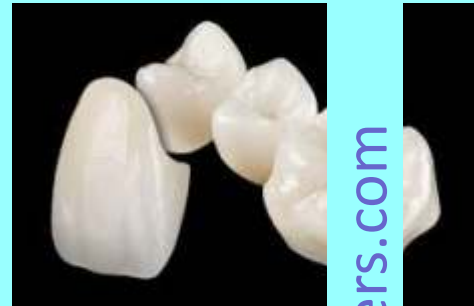WATER MARK

കുട്ടികളിൽ പ്രാഥമിക പാൽ പല്ലുകളിൽ പല്ലിന്റെ പശ്ചിമഭാഗം നഷ്ടപ്പെടുന്ന പൊട്ടലുകൾക്ക് റൂട്ട് കാനൽ ചികിത്സയും ഡെന്റൽ ക്രൗണുകൾ കൊണ്ടുള്ള ക്യാപ്പിംഗും ആവശ്യമായി വന്നേക്കാം. സ്ഥിരമായ പല്ലുകൾ വരുമ്പോൾ വരെ അവ സംരക്ഷിച്ച് ഉപയോഗിക്കേണ്ടതുണ്ട്. കാരണം, പാൽ പല്ലുകൾ നഷ്ടപ്പെടുന്നത് സ്ഥിര പല്ലുകളുടെ ശരിയായ സ്ഥാനത്തെ ആവിഷ്കരിക്കാൻ സഹായകമാകുന്നു.

കുട്ടികളിൽ സാധാരണ ഉപയോഗിക്കാറുള്ള ഡെന്റൽ ക്രൗണുകൾ

സ്റ്റീൽ ക്രൗണുകൾ

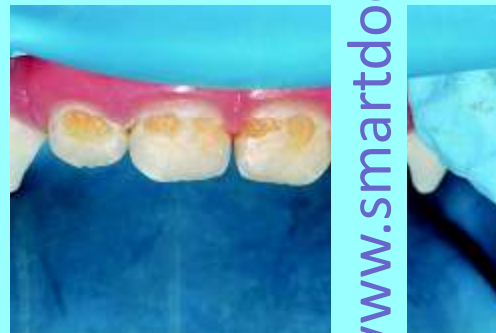പല്ലിന്റെ നിറത്തിലുള്ള ക്രൗണുകൾ



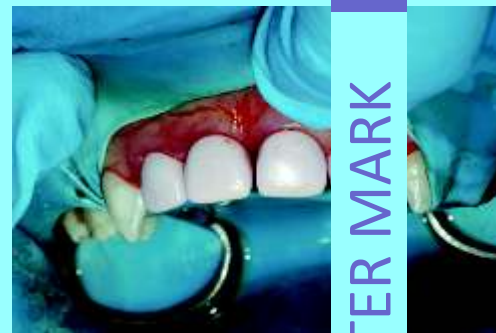പല്ലിന്റെ അതേ നിറത്തിലുള്ള സിർക്കോണിയ ക്രൗണുകൾ (Zirconia Crowns)



സ്റ്റീൽ ക്രൗണുകൾ കൊണ്ടുള്ള ക്യാപ്പിംഗ്



ചികിത്സയ്ക്കു മുമ്പ്



ചികിത്സയ്ക്കു ശേഷം

www.smartdocposters.com

www.smartdocposters.com

WATER MARK

WATER MARK



# ഡെന്റൽ ബ്ലീച്ചിംഗ്

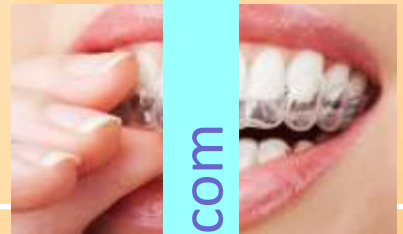## പല്ല് വെളുപ്പിക്കൽ

കറ പിടിച്ചതും നിറം മങ്ങിയതും പല്ലുകളെ വെളുപ്പിക്കുന്നു പ്രക്രിയ

### ട്രേ ബ്ലീച്ചിംഗ് Tray Bleaching

ബ്ലീച്ചിംഗ് ജെൽ ഫ്ളെക്സിബിൾ ട്രേയിൽ നിറയ്ക്കുന്നു.

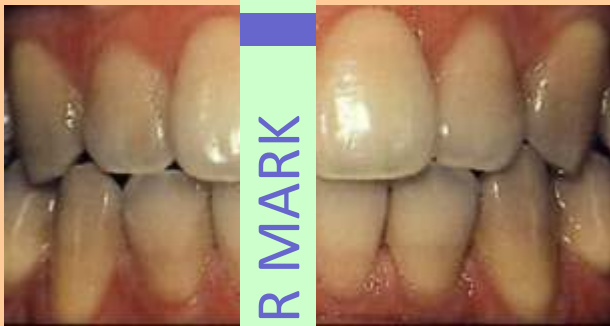ആവശ്യമുള്ള ലേം നേടുന്നതു വരെ ഈ ട്രേ പല്ലിന് മേൽ വയ്ക്കുന്നു.



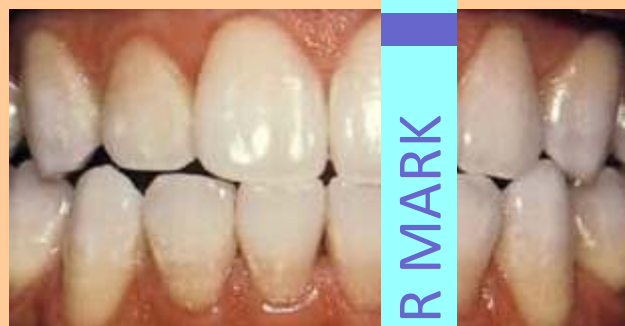### ലേസർ ബ്ലീച്ചിംഗ് Laser Bleaching

ലേസർ ബ്ലീച്ചിംഗ് പല്ലുകൾ വെളുപ്പിക്കുന്നതിനുള്ള വേഗത്തിലുള്ള പ്രക്രിയയാണ്.

ഒരു സന്ദർശനത്തിൽ ഇത് പൂർത്തിയാക്കാം



ചികിത്സയ്ക്ക് മുൻപ്

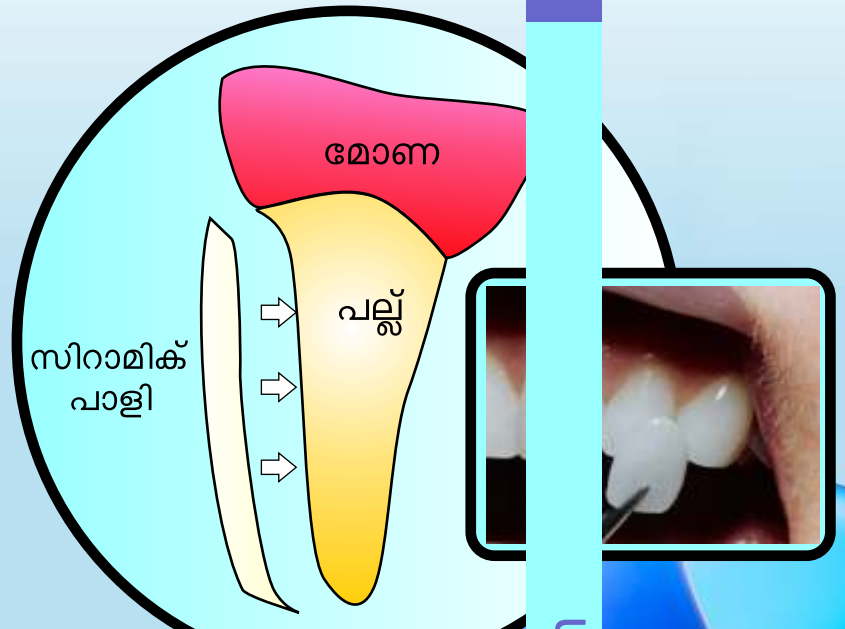


ചികിത്സയ്ക്ക് ശേഷം

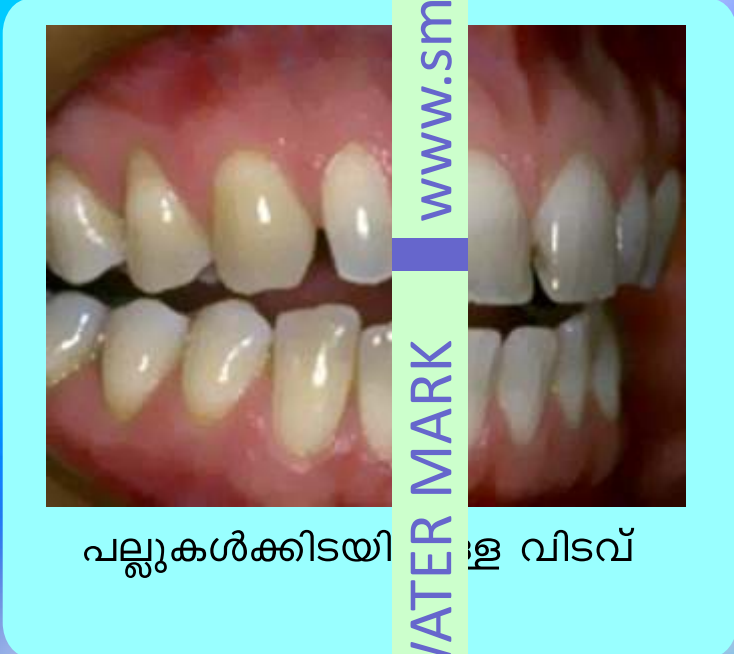# വെനീറിംഗ്

വളരെ കട്ടികൂടിയ സിറാമിക് പാളികൾ, കേടായതോ, തേഞ്ഞതോ, ആക്യൂട്ടിംഗ് ചെയ്ത പല്ലുകളിൽ, പല്ലിന്റെ രൂപം നഷ്ടപ്പെടുന്ന പ്രക്രിയയാണ് വെനീറിംഗ്.

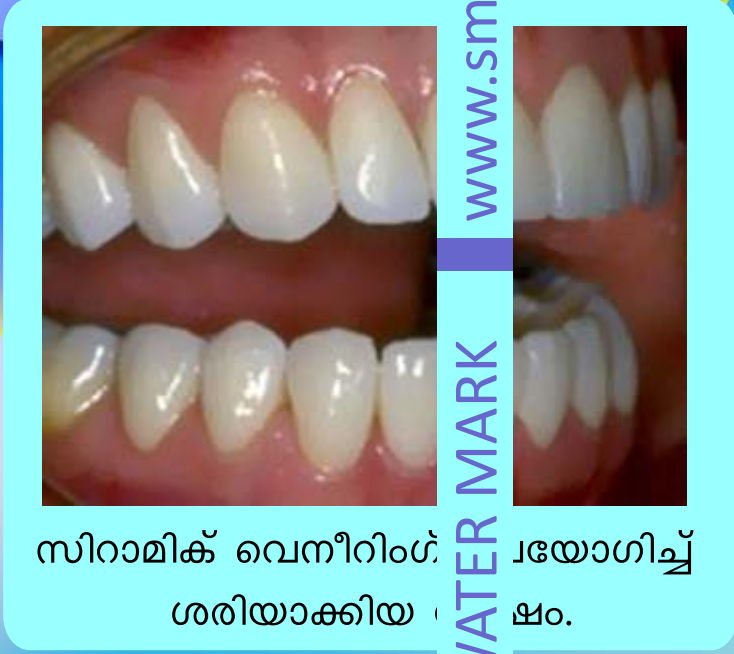സിറാമിക് പാളികൾ പല്ലിൽ ഒട്ടിക്കപ്പെടുന്നു.



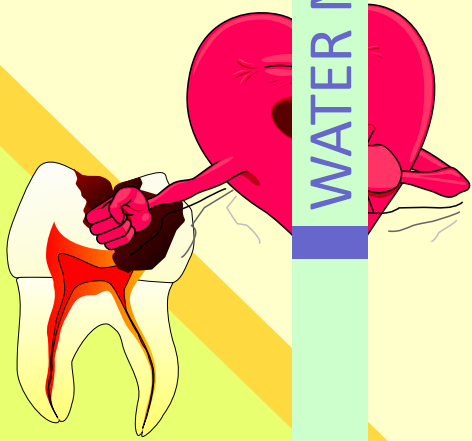
- വെനീറിംഗ് ആവശ്യമായ ചില ഘട്ടങ്ങൾ
- പല്ലിന്റെ നിറം വ്യത്യസ്തം ശരിയാക്കുവാൻ.
  - തേഞ്ഞതോ, പൊട്ടിയതുമായ പല്ലുകൾക്ക്.
  - പല്ലുകൾക്കിടയിലുള്ള വിടവ് ശരിയാക്കുവാൻ.
  - നിറം നഷ്ടപ്പെട്ട പല്ലുകൾക്ക്.



പല്ലുകൾക്കിടയിലുള്ള വിടവ്



സിറാമിക് വെനീറിംഗ് ചെയ്തോടുകൂടി ശരിയാക്കിയ നിറം.

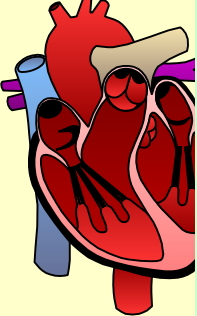


WATER MARK

WATER MARK

ദന്തരോഗങ്ങൾ കൃത്യസമയത്ത് ചികിത്സിച്ചില്ലെങ്കിൽ ശരീരത്തിന്റെ വിവിധ അവയവങ്ങൾക്ക് രോഗം സംഭവിക്കാം !

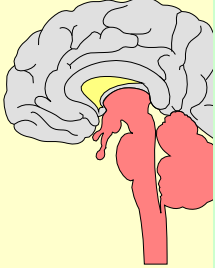
ദന്തരോഗങ്ങളിൽ കണ്ടുവരുന്ന അണുജീവികൾ രക്തക്കുഴലുകളുടെ ശരീരത്തിന്റെ മറ്റു ഭാഗങ്ങളിലേക്ക് പടർന്ന് രോഗം ശരീരാവയവങ്ങളെയും രോഗാവസ്ഥയിലാക്കാം!



**ബാക്ടീരിയൽ ഹെർട്ടിക് ഓക്ടൈറ്റിസ് (Bacterial Endocarditis)**  
എന്ന ഹൃദ്രോഗം കാരണമാകാം.



**കുടലിലെ ക്യാൽസർ പോലുള്ള തീവ്രമായ രോഗാവസ്ഥയ്ക്ക് കാരണമാകാം.**



**തലച്ചോറിനെ ബാധിക്കുന്ന മെനിൻജൈറ്റിസ് (Meningitis)**  
എന്ന രോഗമുണ്ടാകാം.



**മുത്രാശയ രോഗങ്ങൾ, വൃക്കയിൽ കല്ല് (Kidney Stone) മുതലായവ ഉണ്ടാകുവാനുള്ള സാധ്യത**

6 മാസത്തിലൊരിക്കൽ ദന്ത പരിശോധന നടത്തുക.

ദന്താരോഗ്യപരിപാലകിൽ ശരീരാാരോഗ്യവും പരിപാലിച്ച് !

www.smartdocposters.com

www.smartdocposters.com

WATER MARK

WATER MARK

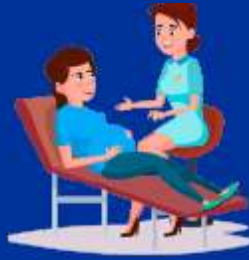

# ഗർഭസമയത്തെ

# ദന്തപരിചരണം

## Dental care during pregnancy

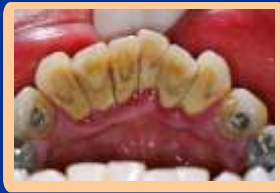1 2 മാസത്തിൽ ദന്ത-ഡോക്ടറെ കണ്ട് ചെക്കപ്പിപ്പിയ്ക്കുക.



2 ദിവസേന 2 നേരം നിർബന്ധമായും തേയ്ക്കുക. പ്രത്യേകിച്ചും, ഭക്ഷണം കഴിഞ്ഞ് രാവിലെ ഉറങ്ങുന്നതിനു മുൻപായി.



3 കാൽക്കുലസ് (Calculus) പാളികൾ പല്ലിന്റെ വശങ്ങളിൽ കാലകാലങ്ങളായി പറ്റിപ്പിടിച്ചിരുന്ന രോഗങ്ങൾക്കും പല്ലുകൾ ഇളകാനും കാരണമാകുന്നു.

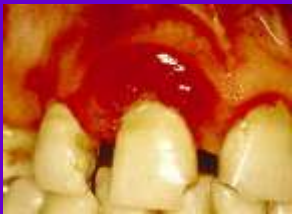

കാൽക്കുലസ്

ആറു മാസത്തിലൊരിക്കൽ പല്ലുകൾ പരിചരിക്കപ്പെടുക

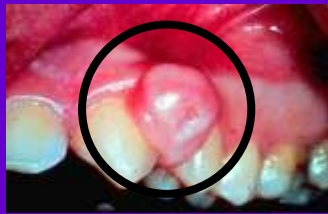## ഗർഭസമയത്ത് വായിൽ കാണപ്പെടുന്ന ചില രോഗങ്ങൾ

### മോണരോഗം



ഗർഭസമയത്ത് മോണരോഗം വരാനുള്ള സാധ്യത ഏറെയാണ്... വീർച്ചപ്പെടുന്ന മോണയും, (ബ്രഷ് ചെയ്യുമ്പോൾ രക്തം പെട്ടെന്നു കയറും) ചെയ്യും.

### മോണയിൽ ട്യൂമർ



ഗർഭസമയത്ത് മോണയിൽ വീക്കം മോണയിൽ വീക്കം പേറ്റിപ്പിടിച്ചുള്ള വേർതില്ലാത്ത ട്യൂമർ കാണപ്പെടുന്നു. പ്രസവശേഷം അവ അകലുകയും ചെയ്യും.

ദന്ത രോഗങ്ങൾ തടയാൻ ശ്രദ്ധിക്കുന്നതിനായി അവിടെ രോഗാണുക്കൾ രക്തക്കുഴൽ വഴി ഗർഭസ്ഥശിശുവിനെ ബാധിച്ചേക്കാം.

ഇത് ചിലപ്പോൾ തലയം തെറ്റി നേരത്തേയുള്ള പ്രസവത്തിനു വഴിയൊരുക്കും.



WATER MARK www.smartdocposters.com WATER MARK

വായിൽ കാണുന്ന ഈ രോഗങ്ങൾ...

ക്യാൻസർ ആകാനുള്ള സാധ്യത കൂടുതലാണ്!

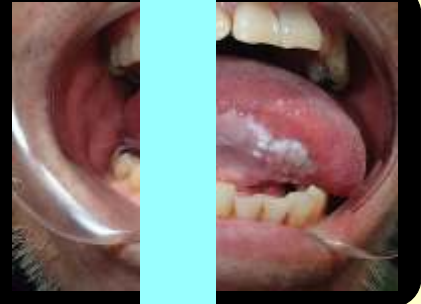ഈ രോഗലക്ഷണങ്ങൾ കണ്ടാൽ,...  
ഉടൻ നിങ്ങളുടെ ദന്തഡോക്ടറെ സമീപിക്കുക!

### ലൂക്കോപ്ലാകിയ

നാവിലോ മോണയിലോ പാടുകളായി കാണപ്പെടുന്ന ഈ പാടുകൾ വേദന കമല്ല.

### Leukoplakia

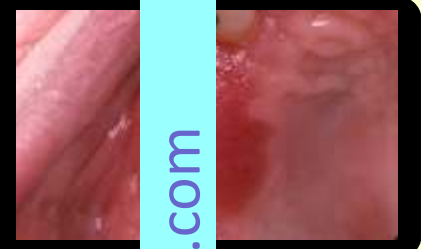
പിളുകളുടെ ഉള്ളിലോ വെളുത്ത ഒരു അവസ്ഥയാണ് ലൂക്കോപ്ലാകിയ.



### എറിത്രോപ്ലാകിയ

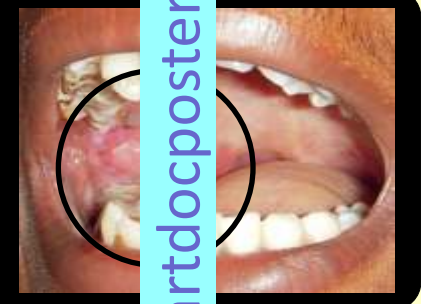വായിൽ ഒരു ചുവന്ന പാടായി കാണപ്പെടുന്നു.

### Erythroplakia



### സബ് മ്യൂക്കസ് ഫൈബ്രോസിസ് Submucous fibrosis

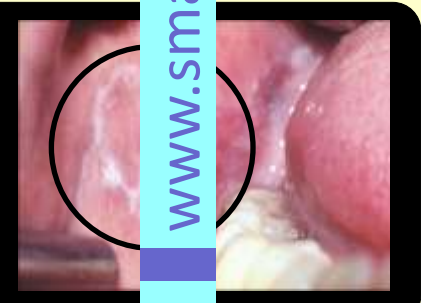കട്ടിയുള്ള ഫൈബ്രോട്ടിക് റാളികൾ വായിൽ കാണപ്പെടുന്നു. വായ തുറക്കാനും, ഭക്ഷണം കഴിക്കാനുമുള്ള ബുദ്ധിമുട്ട്.



### ലൈക്കൻ പ്ലാനസ്

വെളുത്ത വരയായി തുടർച്ചയായ പാടുകൾ, അല്ലെങ്കിൽ ചുവന്നു വീർത്ത തുടിച്ചുകൾ, അല്ലെങ്കിൽ രണ്ടും എന്നിവയാണ് ലക്ഷണങ്ങൾ... കഠിനമായ തരത്തിലുള്ള വേദന, അല്ലെങ്കിൽ മറ്റ് അസ്വസ്ഥതകൾ കാണപ്പെടുന്നു.

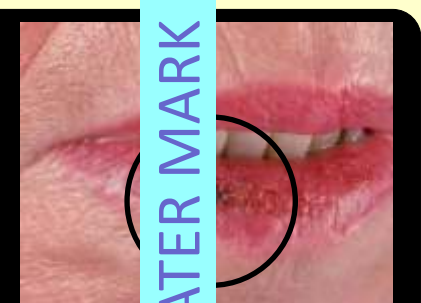### Lichen planus



### ആക്റ്റിനിക് കീലൈറ്റിസ്

ചുണ്ടുകളിൽ, പരുപരുത്തതോ വീര്യയാസമുള്ള പാടുകളായി ആക്റ്റിനിക് കീലൈറ്റിസ് കാണപ്പെടുന്നു.

### Actinic cheilitis



WATER MARK

www.smartdocposters.com

WATER MARK

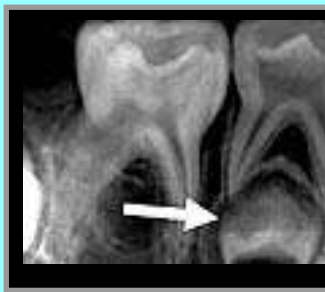WATER MARK

www.smartdocposters.com

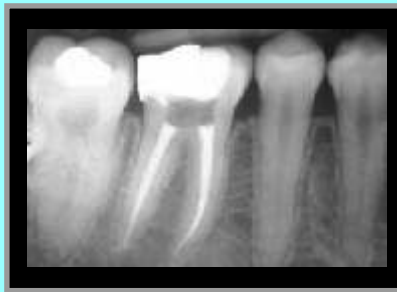WATER MARK

# ഡെന്റൽ എക്സ്റേ എടുക്കുന്നതെന്തിന്?

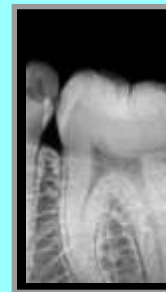പല്ലിന് ചുറ്റുമുള്ള അടയാളങ്ങൾ, എല്ലിന്റെ ഘടന, പല്ലിന്റെ വേരുകളുടെ മോണ രോഗങ്ങളുടെ തീവ്രത എന്നിവ ശരിയായി മനസ്സിലാക്കുവാനും, ഉത്തമമായ ചികിത്സാരീതി നിശ്ചയിക്കുവാനും ഡെന്റൽ എക്സ്റേ സഹായകമാകുന്നു.



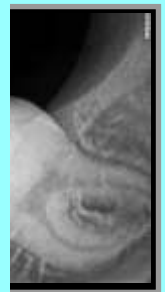പാൽ പല്ലുകളുടെ അടിമുളച്ചു വരാൻ തടയാൻ സഹായകമാകുന്നു



റൂട്ട് കനാൽ ചികിത്സയ്ക്ക് ശേഷം



ഇംപാക്റ്റഡ് പല്ലുകൾ



# ഡെന്റൽ എക്സ്റേ

എടുക്കേണ്ടി വരുന്ന ചില സാഹചര്യങ്ങൾ

- 1 പല്ലിന്റെ വേരുകളുടെ മോണ രോഗങ്ങൾ, അഥവാ റൂട്ട് കനാൽ ചികിത്സ ചെയ്യേണ്ടി വരുമ്പോൾ
- 2 പല്ലെടുക്കുന്നതിന് മുമ്പ് വേരുകളുടെ ഘടന മനസ്സിലാക്കുവാൻ.
- 3 മോണരോഗങ്ങൾ തീവ്രത മനസ്സിലാക്കുവാൻ.....
- 4 പല്ലുകൾ അടയാളപ്പെടുത്തി വരുമ്പോൾ
- 5 ഓർത്തഡോണ്ടിക് ചികിത്സ ചെയ്യേണ്ടി വരുമ്പോൾ

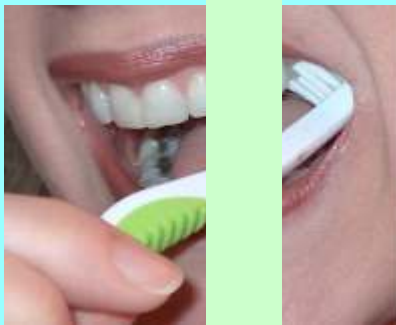

WATER MARK

# സമ്പൂർണ്ണ ദന്താരോഗ്യത്തിന്

WATER MARK

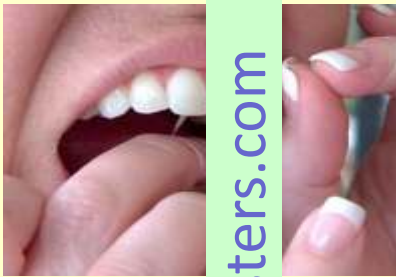1



ശരിയായ രീതിയിൽ ബ്രഷ് ചെയ്യുക

- ദിവസേന രണ്ട് നേരം ബ്രഷ് ചെയ്യുക.
- ഭക്ഷണശേഷം രാത്രിയിൽ ഉറങ്ങുന്നതിന് മുമ്പ് നിർബന്ധമായും ബ്രഷ് ചെയ്തിരിക്കണം

2

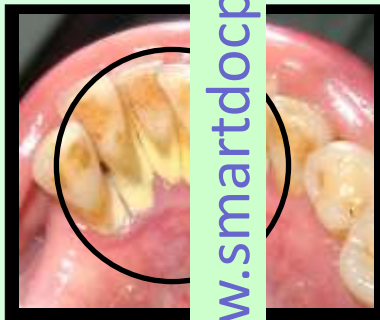


ഫ്ളോസിംഗ്

എത്ര ബ്രഷ് ചെയ്താലും പോകാതെ, പലപ്പോഴും രക്തിസ്രവത്തിൽ കൂടുണ്ടിയ ഭക്ഷണ അവശിഷ്ടങ്ങൾ,

ഫ്ളോസിംഗ് ചെയ്ത് നീക്കം ചെയ്യേണ്ടതാണ്.

3



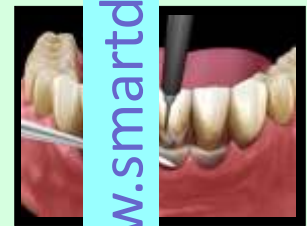കാൽക്കുലസ് കളികൾ

അൾട്രാസോണിക് ക്ലീനിംഗ് (അൾട്രാസോണിക് ക്ലീനിംഗ്)

പല്ലുകളിൽ അടിഞ്ഞുകൂടിയ കാൽക്കുലസ്...

അൾട്രാസോണിക് ക്ലീനിംഗ് ഉപയോഗിച്ച് നീക്കം ചെയ്തില്ലെങ്കിൽ...

അത് മോണ രോഗത്തിലേക്ക് നയിച്ചേക്കാം !!



അൾട്രാസോണിക് ക്ലീനിംഗ് ഉപയോഗിച്ച് കാൽക്കുലസ് നീക്കം ചെയ്യുന്നു.

4

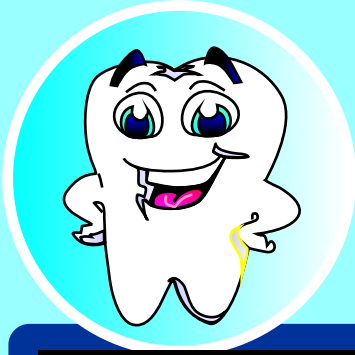

WATER MARK

6 മാസത്തിൽ ഒരിക്കൽ ദന്തപരിശോധന നടത്തുക!

WATER MARK

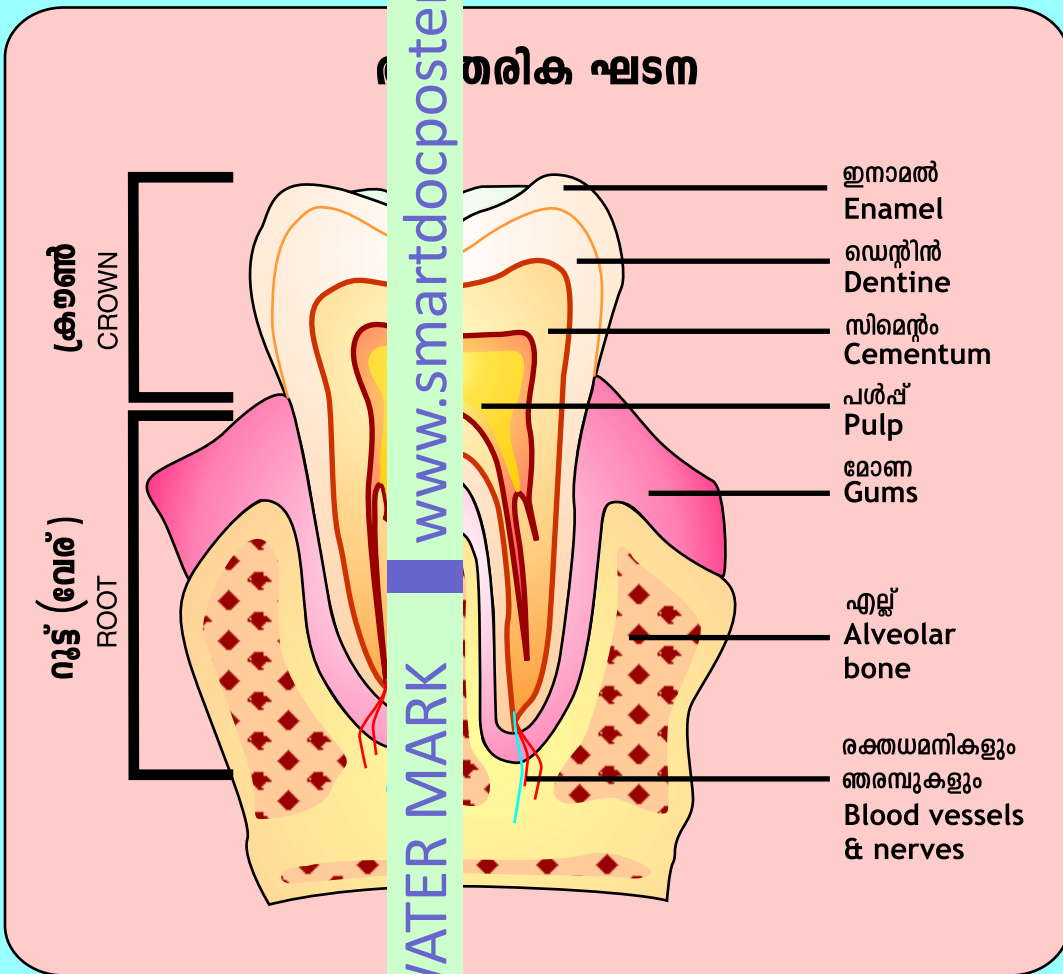
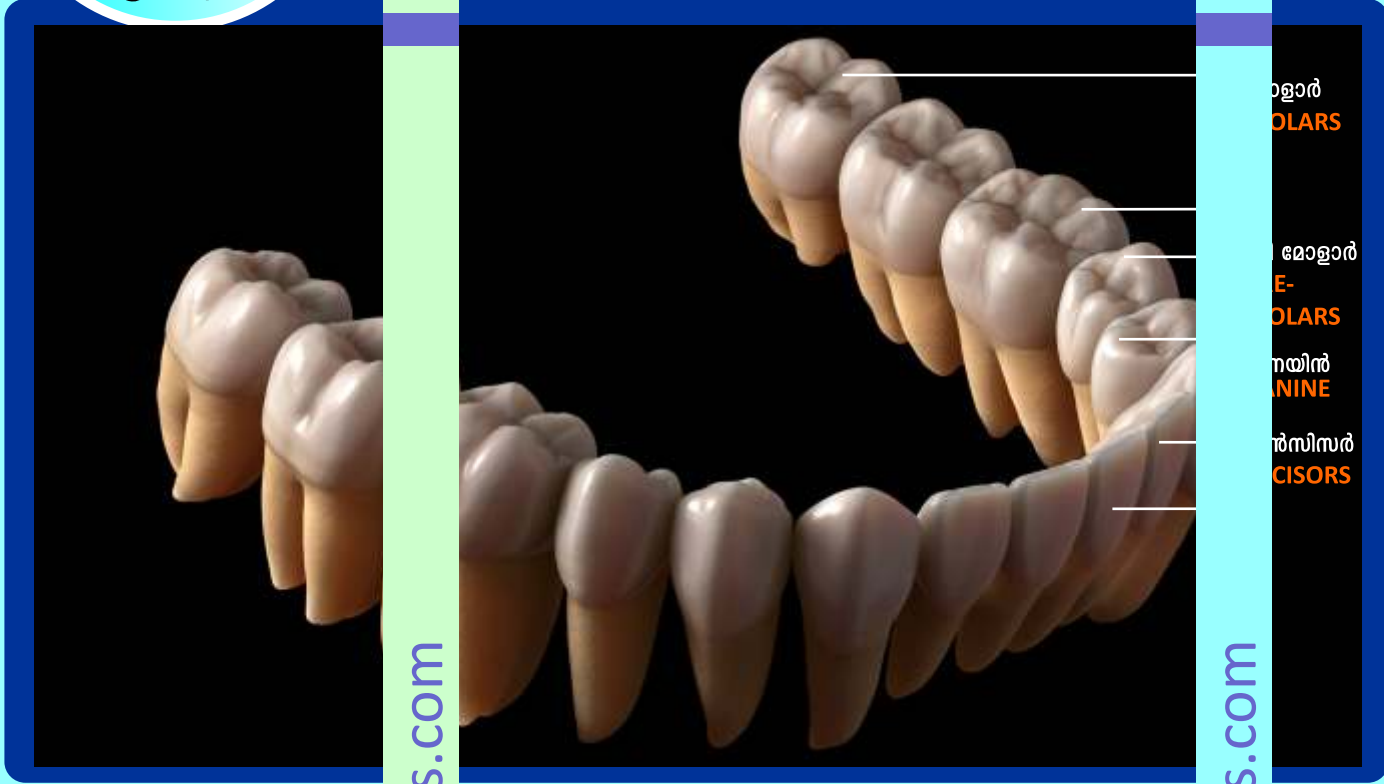




# മിക്കവാറും പല്ലുകളുടെ രചനയും...

WATER MARK

WATER MARK

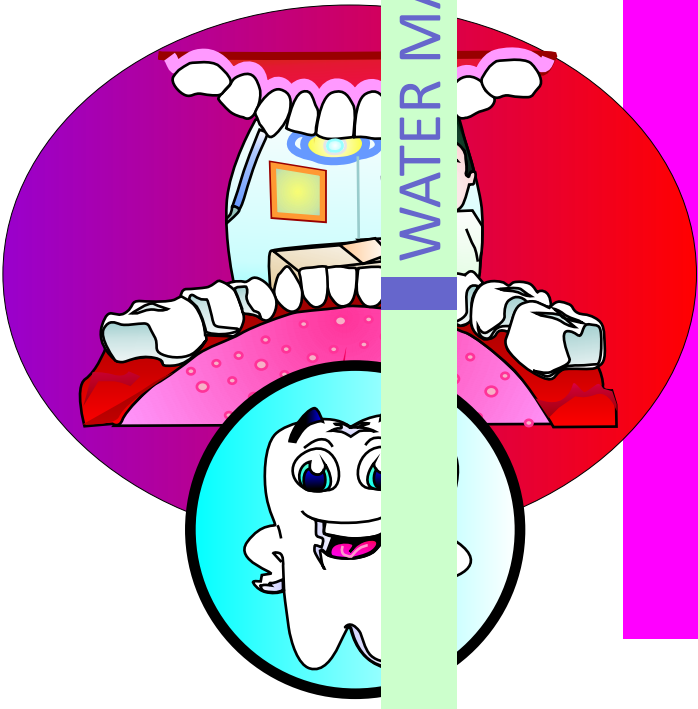


www.smartdocposters.com

www.smartdocposters.com

WATER MARK

WATER MARK



WATER MARK

WATER MARK

താഴെ പറയുന്ന ലക്ഷണങ്ങൾ ഉണ്ടെങ്കിൽ ഉടൻ ദന്ത-ഡോക്ടറെ കാണുക.

- പല്ലുകൾക്ക് വേദന ഉണ്ടാകുക, ഇളക്കുമ്പോൾ സംഭവിക്കുകയാണെങ്കിൽ
- മോണയിൽ നിന്ന് രക്തം വരികയാണെങ്കിൽ
- വായ്നാറ്റം അനുഭവപ്പെടുന്നുണ്ടെങ്കിൽ.....
- ചവയ്ക്കുമ്പോൾ വേദന.
- ക്ഷേണാവശിഷ്ടങ്ങൾ പല്ലുകൾക്കിടയിൽ സ്ഥിരമായി തങ്ങിക്കിടക്കുകയാണെങ്കിൽ....
- പല്ലുകളിൽ പുളിപ്പുണ്ടാകുന്നു.
- നിര തെറ്റിയ പല്ലുകൾ ഉണ്ടാകുന്നു.....

www.smartdocposters.com

www.smartdocposters.com

**6 മാസം തിരിലൊരിക്കൽ ചെങ്കല്ലിനായി നിങ്ങളുടെ ദന്ത-ഡോക്ടറെ കാണുക.**

WATER MARK

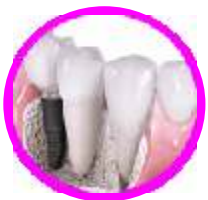WATER MARK

# Have a life



**free of**  
**Dental problems**

**YOUR CLINIC DETAILS  
WILL BE ADDED HERE**



## ദന്തചികിത്സ

ദന്തചികിത്സയെ കുറിച്ച് കൂടുതൽ അറിയൂ ...

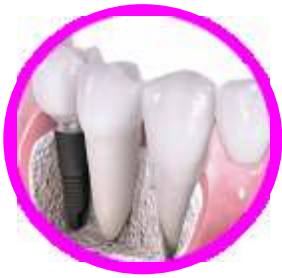**SMART DOC<sup>®</sup>**

[www.smartdocposters.com](http://www.smartdocposters.com)

E-mail -[info@smartdocposters.com](mailto:info@smartdocposters.com)

Issued in interest of Public Dental Health

**YOUR CLINIC DETAILS  
WILL BE ADDED HERE**



# ദന്തചികിത്സ

ദന്തചികിത്സയെ കുറിച്ച് കൂടുതൽ അറിയൂ ...